

Article/Review

Гепатобилиарная хирургия и трансплантация печени у детей: структура, логистика и клинические результаты отделения малоинвазивной хирургии и трансплантации национального детского медицинского центра

К.О. Сёмаш *¹ , Т.А. Джанбеков ¹ , М.М. Насиров ¹ , К.М. Умаров ¹ 

¹ Отделение малоинвазивной хирургии и трансплантации, Национальный детский медицинский центр, Ташкент, 100171, Узбекистан

doctorse mash@gmail.com (К.С.), house-md@mail.ru (Т.Дж.), mansoornasyrov@gmail.com (М.Н.), qosimjon81@mail.ru (К.У.)

* Correspondence: doctorse mash@gmail.com; Tel.: +998 94 0908905 (К.С.)

Аннотация:

Цель. Оценить организационную структуру, логистику, спектр хирургических вмешательств и клинические результаты работы отделения малоинвазивной хирургии и трансплантации Национального детского медицинского центра — специализированного педиатрического центра Республики Узбекистан.

Материалы и методы. В исследование включены 259 педиатрических пациента, последовательно пролеченных в отделении в период с 2020 по 2026 год. Проанализированы данные пациентов с билиарной атрезией, кистами холедоха, эхинококкозом, внепечёночной портальной гипертензией, врождёнными порто-системными шунтами, злокачественными опухолями печени, а также пациентов после трансплантации печени и панкреатодуоденальных резекций. Оценивались клинические характеристики, интраоперационные показатели, осложнения и результаты наблюдения.

Результаты. Наиболее частыми нозологиями являлись эхинококкоз (n=91), билиарная атрезия (n=56), кисты холедоха (n=54) и внепечёночная портальная гипертензия (n=17). Среди пациентов с эхинококкозом преобладало поражение печени (n=67), реже отмечались поражение лёгких (n=13), сочетанные формы (n=6), а также поражение селезёнки, диафрагмы и малого таза. Открытые вмешательства выполнены у 68,1% пациентов, лапароскопические — у 28,6%, видеоторакоскопические — у 3,3%. Рецидив эхинококкоза зарегистрирован у 7,7% пациентов, при этом в большинстве случаев он был связан с несоблюдением послеоперационной терапии альбендазолом. Выполнено 12 трансплантаций печени от живого родственного донора детям в возрасте от 5 месяцев до 16 лет. Основными показаниями к трансплантации были билиарная атрезия, аутоиммунный гепатит, болезнь Вильсона–Коновалова и болезнь Кароли. Средняя продолжительность трансплантации составила $523,8 \pm 117,0$ минут, медиана кровопотери — 200 мл. Сосудистые осложнения отмечены у 25% реципиентов, билиарные осложнения отсутствовали. Выживаемость реципиентов и трансплантатов составила 100% на всех сроках наблюдения. Все доноры являлись родственниками первой или второй степени; осложнения Grade II по Clavien–Dindo зарегистрированы у 16,7% доноров, летальности не было. В когорту вошли 20 пациентов с первичными злокачественными опухолями печени (гепатобластома, гепатоцеллюлярная карцинома), лечение которых проводилось в рамках мультидисциплинарного подхода совместно с детской онкологической службой. Объём резекции определялся стадией по классификации PRETEXT; опыт обширных правосторонних гемигепатэктомий у младенцев 5–11 месяцев показал достижение R0-резекции во всех наблюдениях при средней интраоперационной кровопотере 120 мл и отсутствии периоперационной летальности. При нерезектабельных опухолях рассматривалась трансплантация печени в соответствии с онкологическими критериями отбора. Среди 17 пациентов с внепечёночной портальной гипертензией всем выполнена предоперационная wedged-ангиография. Рех-шунт выполнен у 1 пациента, шунт Уоррена — у 5, деваскуляризирующие вмешательства — у 2. У двух

Цитирование: К.О. Сёмаш, Т.А. Джанбеков, М.М. Насиров, К.М. Умаров. Гепатобилиарная хирургия и трансплантация печени у детей: структура, логистика и клинические результаты отделения малоинвазивной хирургии и трансплантации национального детского медицинского центра. 2026, 5, 2, 2. <https://doi.org/10.56121/MSU-2026-2-00008>

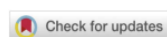Полученный: 20.02.2026

Исправленный: 25.02.2026

Принято: 20.03.2026

Опубликованный: 30.04.2026

Copyright:





пациентов потребовались повторные вмешательства по поводу тромбоза и стеноза шунта. В период с 2023 по 2026 год выполнено 5 панкреатодуоденальных резекций: 4 — по поводу солидно-псевдопапиллярной опухоли поджелудочной железы и 1 — по поводу инсулиномы. У одного пациента развился свищ гастроэнтероанастомоза, у другого — рецидив инсулиномы, потребовавший субтотальной резекции поджелудочной железы. Все пациенты выписаны и находятся под амбулаторным наблюдением. Также пролечено 4 пациента с врожденными порто-системными шунтами.

Заключение. Опыт Национального детского медицинского центра демонстрирует возможность создания полноценной программы педиатрической гепатобилиарной хирургии и трансплантации печени в стране со средним уровнем дохода. Интегрированная модель маршрутизации пациентов, мультидисциплинарный подход и международное сотрудничество позволили обеспечить высокие показатели выживаемости и сформировать национальный референс-центр педиатрической НРВ-хирургии в Центральной Азии.

Ключевые слова: педиатрическая гепатобилиарная хирургия; трансплантация печени; операция Касаи; билиарная атрезия; киста холедоха; эхинококкоз; портальная гипертензия; Рекс-шунт; анастомоз Уоррена; трансплантация печени от живого донора; порто-системные шунты; мини-инвазивная хирургия; Узбекистан; Центральная Азия.

Pediatric hepatobiliary surgery and liver transplantation: structure, logistics, and clinical outcomes of the department of minimally invasive surgery and transplantation at the national children's medical center

Konstantin O.Semash ^{*1} , Timur A.Dzhanbekov ¹ , Mansur M.Nasirov ¹ , Qosimjon M.Umarov ¹ 

¹ Department of Minimally Invasive Surgery and Transplantation, National Children's Medical Center, Tashkent, 1001716 Uzbekistan
doctorsemash@gmail.com (K.S.), house-md@mail.ru (T.Dzh.), mansoornasyrov@gmail.com (M.N.), qosimjon81@mail.ru (Q.S.)

Abstract:

Aim. To evaluate the organizational structure, logistics, surgical spectrum, and clinical outcomes of the Department of Minimally Invasive Surgery and Transplantation at the National Children's Medical Center, specialized pediatric center in the Republic of Uzbekistan.

Materials and methods. A total of 259 pediatric patients treated between 2020 and 2026 were included in this study. Clinical data from patients with biliary atresia, choledochal cysts, hepatic echinococcosis, extrahepatic portal hypertension, malignant liver tumors, liver transplantation, and pancreaticoduodenal resections were retrospectively analyzed. Clinical characteristics, intraoperative parameters, postoperative complications, and follow-up outcomes were assessed.

Results. The most common pathologies were echinococcosis (n=91), biliary atresia (n=56), choledochal cysts (n=54), and extrahepatic portal hypertension (n=17). Among patients with echinococcosis, liver involvement predominated (n=67), followed by pulmonary lesions (n=13), combined forms (n=6), and isolated splenic, diaphragmatic, and pelvic involvement. Open surgical procedures were performed in 68.1% of patients, laparoscopic procedures in 28.6%, and thoracoscopic procedures in 3.3%. Recurrence of echinococcosis was observed in 7.7% of patients and was predominantly associated with poor adherence to postoperative albendazole therapy. A total of 12 living donor liver transplantations were performed in children aged 5 months to 16 years. The main indications for transplantation were biliary atresia, autoimmune hepatitis, Wilson's disease, and Caroli disease. Mean operative time was 523.8 ± 117.0 minutes, and median blood loss was 200 mL. Vascular complications occurred in 25% of recipients, while no biliary complications were observed. Recipient and graft survival rates were 100% during follow-up. All donors were first- or second-degree relatives of the recipients; Grade II Clavien–Dindo complications occurred in 16.7% of donors, with no donor mortality. The cohort included 20 patients with primary malignant liver tumors

(hepatoblastoma, hepatocellular carcinoma), managed within a multidisciplinary approach together with the pediatric oncology service. The extent of resection was determined by PRETEXT stage; the experience with extended right hemihepatectomies in infants aged 5–11 months achieved R0 resection in all cases, with a mean intraoperative blood loss of 120 mL and no perioperative mortality. For unresectable tumors, liver transplantation was considered according to oncologic selection criteria. Among 17 patients with extrahepatic portal hypertension, all underwent preoperative wedged portal venography. A Rex shunt was performed in 1 patient, a Warren shunt in 5 patients, and devascularization procedures in 2 patients. Two patients required reinterventions due to shunt thrombosis and stenosis. Overall survival was 100%, and all patients remain under outpatient follow-up. Between 2023 and 2026, five pancreaticoduodenectomies (Whipple procedures) were performed: four for solid pseudopapillary neoplasms of the pancreas and one for insulinoma. One patient developed a gastroenteric anastomotic leak requiring prolonged fasting, total parenteral nutrition, nasogastric decompression, and extended drainage. Another patient experienced recurrence of insulinoma and subsequently underwent subtotal pancreatectomy. All patients were discharged and remain under outpatient follow-up. Also, 4 patients were treated with porto-systemic shunts.

Conclusion. The experience of the National Children’s Medical Center demonstrates that establishment of a comprehensive pediatric hepatobiliary surgery and liver transplantation program in a middle-income country is feasible. An integrated patient management model, multidisciplinary collaboration, and international cooperation enabled excellent survival outcomes and the development of a national referral center for pediatric HPB surgery in Central Asia.

Keywords: pediatric hepatobiliary surgery; liver transplantation; Kasai portoenterostomy; biliary atresia; choledochal cyst; echinococcosis; portal hypertension; Rex shunt; Warren shunt; living donor liver transplantation; porto-systemic shunt; minimally invasive surgery; Uzbekistan; Central Asia

Введение

Педиатрическая гепатобилиарно-панкреатическая (НПВ) хирургия представляет собой одно из наиболее технически сложных направлений детской хирургии, требующее концентрации экспертизы в специализированных центрах [1]. В странах с ограниченными ресурсами формирование подобных центров сопряжено с дополнительными вызовами: дефицитом подготовленных кадров, слабостью системы маршрутизации пациентов и недостаточным оснащением региональных учреждений [2].

Республика Узбекистан с населением свыше 38 миллионов человек располагает высокой нозологической нагрузкой по ряду НПВ-патологий детского возраста: эхинококкоз является эндемичным заболеванием с заболеваемостью, превышающей 5 случаев на 100 000 населения, при этом ежегодно в стране оперируется более 1500 пациентов с данной патологией [3]. Наряду с этим билиарная атрезия, кисты холедоха, злокачественные опухоли печени и внепечёночная портальная гипертензия определяют значительную хирургическую нагрузку на педиатрическую службу.

Первая трансплантация печени взрослому пациенту в Узбекистане была выполнена в 2018 году при участии российских специалистов — С.В. Готье, А.Р. Монахова, Т.А. Джанбекова и К.О. Семаша — на базе РСНПМЦХ им. В. Вахидова, под организационным руководством профессора Ф.Г. Насырова [2,4]. Программа педиатрической трансплантации печени была инициирована позднее и сосредоточена в Национальном детском медицинском центре (НДМЦ) — единственном государственном педиатрическом учреждении в Центральной Азии, аккредитованном по стандарту JCI и включённом в список 1000 ведущих клиник мира, соответствующих этому стандарту [5].

Настоящая статья представляет описание организационной структуры, логистики, спектра хирургических вмешательств и клинических результатов НПВ-отделения НДМЦ с целью систематизации накопленного опыта и обозначения нерешённых проблем.

Материалы и методы

В настоящую работу включены данные о 259 пациентах педиатрического возраста, последовательно пролеченных в отделении малоинвазивной хирургии и трансплантации Национального детского медицинского центра (Ташкент, Республика Узбекистан) в период с 2020 по 2026 год. Критериями включения являлись: наличие верифицированного диагноза гепатобилиарной патологии, выполнение хирургического вмешательства в условиях отделения, наличие полной документации (клинические, лабораторные и инструментальные данные), а также подтверждённый период послеоперационного наблюдения специалистами центра.

Нозологическая структура когорты представлена следующим образом: эхинококкоз органов брюшной полости и грудной клетки — 91 пациент (поражение лёгких — 13, печени — 67, селезёнки — 2, диафрагмы — 2, сочетанные формы — 6, поражение малого таза — 1); билиарная атрезия — 56 пациентов; кисты холедоха — 54 наблюдения; злокачественные опухоли печени (гепатобластома, гепатоцеллюлярная карцинома) — 20 пациентов; внепечёночная портальная гипертензия — 17 пациентов; трансплантация печени от живого родственного донора — 12 пациентов; панкреатодуоденальная резекция — 5 пациентов (по поводу солидной псевдопапиллярной опухоли поджелудочной железы — 4, по поводу инсулиномы — 1), врожденные порто-системные шунты — 4 пациента.

Данные собирались проспективно в рамках институционального регистра отделения. В анализ включались только случаи с полной клинической документацией и подтверждёнными исходами. Длительность послеоперационного наблюдения составила от 1 месяца до 5 лет; все пациенты наблюдались специалистами центра в плановом амбулаторном режиме.

Также оценена структура работы нашего центра и отделений, логистика и амбулаторный контроль пациентов.

Статистическая обработка данных выполнялась с использованием стандартных методов описательной статистики. Количественные переменные представлены в виде среднего значения со стандартным отклонением ($M \pm SD$) и медианы с диапазоном; качественные — в виде абсолютных значений и процентных долей. Осложнения классифицировались в соответствии с системой Clavien–Dindo; тяжесть осложнений дополнительно оценивалась с использованием комплексного индекса осложнений (Comprehensive Complication Index, CCI). Тяжесть печёночной дисфункции при трансплантации оценивалась по шкалам MELD/PELD.

Организационная структура отделения

Отделение малоинвазивной хирургии и трансплантации НДМЦ является самостоятельным клиническим подразделением центра, оказывающим весь спектр гепатобилиарной хирургической помощи детям. Отделение функционирует в режиме специализированного НРВ-центра национального уровня, принимая пациентов как из Ташкента, так и из всех 14 регионов республики.

Организация работы отделения построена по принципу интегрированной мультидисциплинарной модели, обеспечивающей непрерывность маршрутизации пациента на всех этапах лечения — от первичного амбулаторного обращения до длительного послеоперационного наблюдения. Пациенты поступают как из Ташкента, так и из региональных медицинских учреждений республики и проходят централизованную оценку в поликлиническом подразделении с последующим обсуждением на мультидисциплинарном консилиуме. В структуру маршрута входят стационарное лечение, операционный блок, отделение реанимации и интенсивной терапии, интервенционная служба и система амбулаторного наблюдения. Существенную роль играют вспомогательные службы госпиталя, включая лучевую и лабораторную диагностику, анестезиологическую службу, иммунологию, эндоскопию и административно-координационное сопровождение. Подобная централизованная логистика позволяет обеспечить преемственность лечения, раннее выявление осложнений и долгосрочное наблюдение пациентов с гепатобилиарной патологией и после трансплантации органов (Рисунок 1).

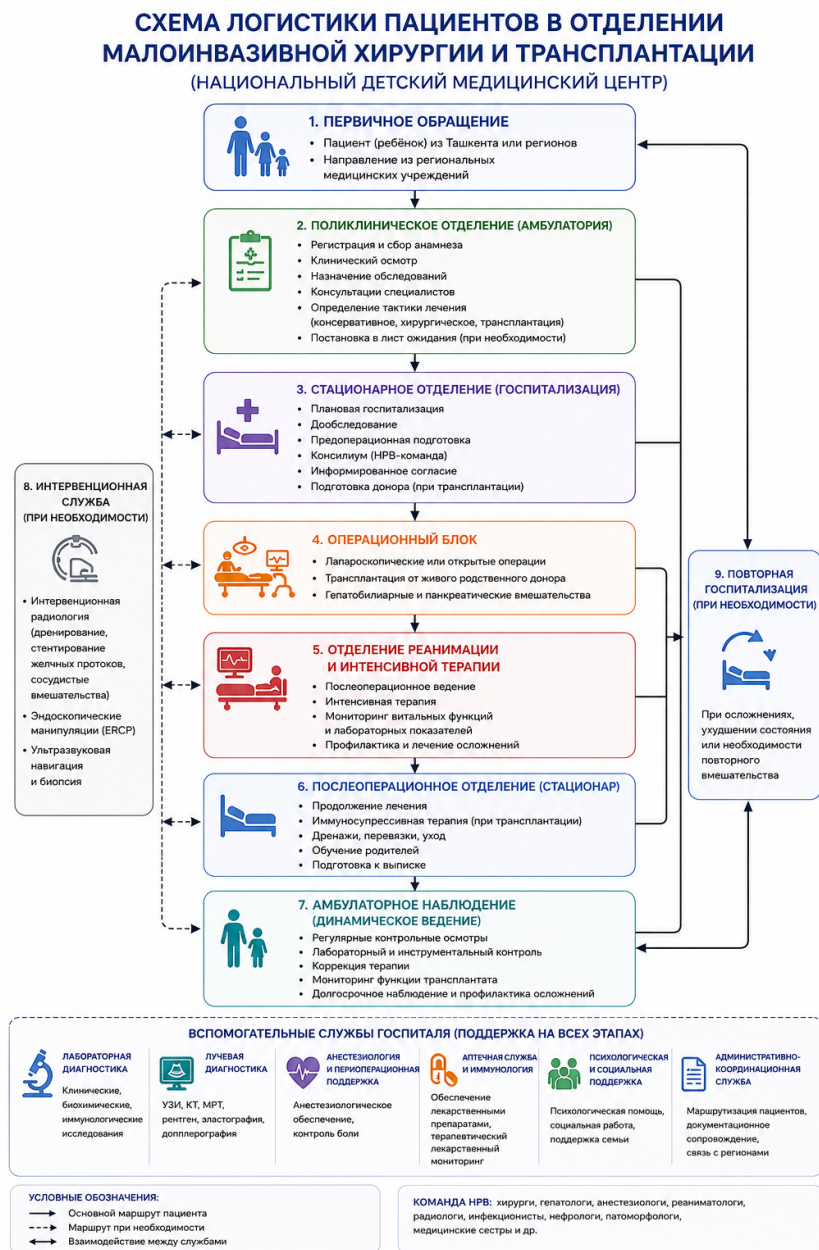


Рис. 1. Схема логистики и маршрутизации пациентов в отделении малоинвазивной хирургии и трансплантации Национального детского медицинского центра. Отражены основные этапы ведения пациента, взаимодействие между клиническими подразделениями и вспомогательными службами госпиталя, а также система амбулаторного и послеоперационного наблюдения.

Fig. 1. Scheme of patient logistics and routing in the Department of Minimally Invasive Surgery and Transplantation of the National Children’s Medical Center. The main stages of patient management, interaction between clinical departments and auxiliary hospital services, as well as the system of outpatient and postoperative follow-up are reflected.

Кадровый состав

Ядро команды составляют хирурги, имеющие специализацию в области гепатобилиарной хирургии и трансплантологии. Заведует отделением Мансур Мухторович Насиров, специалист в области детской хирургии. Ключевые специалисты — Константин Олесьевич Сёмаш, Тимур Айдарбекович Джанбеков, Косимжон Мирзакулович Умаров, занимаются ведением пациентов и подбором доноров, что обеспечивает непрерывный трансфер компетенций между взрослой и педиатрической НРВ-хирургией [5,8]. В состав команды входят также детские хирурги И.

Маманазаров, Ж. Дустмуродов, Н. Урозалиева, специализирующиеся на малоинвазивных вмешательствах.

Сестринский состав отделения играет ключевую роль в обеспечении непрерывности лечебного процесса и послеоперационного ведения пациентов. Медицинские сёстры участвуют во всех этапах оказания помощи: от подготовки пациентов к госпитализации и хирургическому вмешательству до послеоперационного ухода, мониторинга состояния реципиентов и обучения родителей особенностям дальнейшего ухода и приёма иммуносупрессивной терапии. В условиях растущего объёма высокотехнологичных вмешательств на сестринский персонал возлагаются также функции координации диагностических процедур, взаимодействия с лабораторными и инструментальными службами, сопровождения пациентов в послеоперационном периоде и участия в амбулаторном наблюдении. Особое значение имеет подготовка среднего медицинского персонала, владеющего принципами трансплантологии, инфекционного контроля и ведения пациентов после сложных гепатобилиарных вмешательств. Дальнейшее развитие специализированной сестринской службы рассматривается как один из стратегических факторов устойчивого роста программы трансплантации и педиатрической НРВ-хирургии.

Следует отметить, что дефицит медицинского персонала является одной из ключевых операционных проблем отделения. В настоящее время хирурги отделения осуществляют амбулаторное наблюдение пациентов самостоятельно, что формирует значительную нагрузку на клиническую команду и ограничивает пропускную способность как стационарного, так и консультативного звена. Развитие среднего медицинского персонала, специализированных медицинских сестёр-координаторов трансплантации и амбулаторных регистров является приоритетной задачей.

Материально-техническая база

Национальный медицинский детский центр располагает 280 стационарными койками, 12 стационарными отделениями и 10 вспомогательными службами. Отделение малоинвазивной хирургии и трансплантации базируется на 24 койках, оснащено операционными залами для малоинвазивных (лапароскопических) и открытых вмешательств, отделением реанимации и интенсивной терапии, а также специализированными боксами для ведения трансплантационных пациентов. Наличие собственной службы эндоскопии, интервенционной радиологии и лабораторной диагностики обеспечивает возможность выполнения полного диагностического и лечебного цикла внутри учреждения.

Спектр хирургических вмешательств

В таблице 1 представлен ежегодный объём основных видов хирургической деятельности отделения.

Таблица 1. Основные виды гепатобилиарных вмешательств и их примерный ежегодный объём

Table 1. Main types of hepatobiliary interventions and their approximate annual volume.

Нозология / вид вмешательства	Число случаев в год	Доступ
Лапароскопическая операция Касаи (порто-энтеростомия)	30–40	Лапароскопический
Киста холедоха (иссечение + реконструкция)	30–40	Лапароскопический / открытый
Трансплантация печени от живого родственного донора	10	Открытый
Злокачественные опухоли печени (резекции, химиотерапия)	до 20	Открытый
Эхинококкоз печени	до 50	Открытый / лапароскопический
Хирургическое лечение ВПГ (шунтирующие операции, деваскуляризация, эндоскопическое лигирование)	4–8	Открытый / Эндоскопический

Панкреатодуоденальная резекция (операция Уиппла)	2–4	Открытый
Хронический / острый калькулёзный холецистит, желчнокаменная болезнь	до 50	Лапароскопический

Лапароскопическая операция Касаи при билиарной атрезии

Билиарная атрезия (БА) — прогрессирующее фиброзно-облитерирующее заболевание внепечёчных жёлчных протоков — является ведущей причиной педиатрической трансплантации печени в мире [9,11]. Своевременно выполненная порто-энтеростомия по Касаи позволяет восстановить жёлчеотток, замедлить прогрессирование фиброза печени и отсрочить потребность в трансплантации [11].

Отделение выполняет лапароскопическую операцию Касаи (ЛКПЭ) в объёме 30–40 вмешательств в год, составляя первый систематический опыт применения данного доступа в Центральной Азии [10]. В опубликованной серии из 33 последовательных случаев (июль 2022 — январь 2025) медианное время операции составило 240 минут, демонстрируя закономерную тенденцию к снижению по мере накопления опыта. Выживаемость нативной печени к моменту завершения наблюдения составила 54,5%; 15,2% пациентов направлены на трансплантацию. Послеоперационный холангит, развившийся у 51,5% пациентов, являлся ведущим предиктором недостаточности нативной печени (ОР = 3,6; $p = 0,051$).

Принципиальной особенностью организации помощи при БА в НДМЦ является интегрированная модель ведения: каждый ребёнок, перенёвший операцию Касаи, включается в программу долгосрочного динамического наблюдения с регулярной оценкой функции печени и своевременным определением показаний к трансплантации. Таким образом, операция Касаи и трансплантация печени рассматриваются не как альтернативные, а как последовательные этапы единого лечебного алгоритма при БА.

Кисты холедоха

Кисты холедоха (кистозное расширение жёлчных протоков, КХ) представляют собой врождённую аномалию, требующую хирургической коррекции в связи с риском холангита, панкреатита, желчнокаменной болезни и злокачественной трансформации [12,14]. В отделении ежегодно оперируется 30–40 пациентов с данной патологией, что позиционирует НДМЦ как один из крупнейших центров по лечению КХ в регионе.

Тактика определяется возрастом пациента, типом кисты и техническими возможностями: при лапароскопическом доступе выполняется полное иссечение кисты с формированием холедохо-дуоденоанастомоза; при открытом доступе — иссечение с реконструкцией по Ру (гепатикоеюностомия). Лапароскопический доступ является предпочтительным, поскольку обеспечивает улучшенную визуализацию гепатодуоденальной связки, меньшую интраоперационную кровопотерю и более раннее восстановление [12,14]. Открытая операция применяется в случаях технической сложности, предшествующих вмешательствах или при кистах больших размеров с выраженными воспалительными изменениями.

Все оперированные пациенты включаются в амбулаторную программу динамического наблюдения, предусматривающую контроль функции печени, ультразвуковое исследование желчевыводящих путей и своевременное выявление поздних осложнений (стриктуры анастомоза, холангит, внутриспечёчный литиаз).

Трансплантация печени от живого родственного донора

Программа педиатрической трансплантации печени в НДМЦ является самой молодой, но одновременно наиболее динамично развивающейся составляющей деятельности отделения. Первая трансплантация печени ребёнку в Узбекистане была выполнена в марте 2024 года совместной узбекско-китайской бригадой под руководством профессора Ван Вэйлиня (Медицинский университет Чжэцзян, Китай) на базе РСНПМЦХ им. Вахидова. Пациентом являлась 12-летняя девочка с болезнью Вильсона; донором — бабушка; объём вмешательства — пересадка левой латеральной доли.

К декабрю 2024 года НДМЦ выполнил первую трансплантацию печени ребёнку собственными силами [5]. В 2025 году была успешно осуществлена трансплантация семимесячному младенцу с врождённым пороком жёлчных протоков, что ознаменовало переход программы в наиболее технически сложный возрастной сегмент.

На сегодняшний день в НДМЦ выполнено 12 трансплантаций печени детям. Среди реципиентов преобладали лица женского пола — 9 (75%) против 3 мужского (25%). Возраст пациентов варьировал от 5 месяцев до 16 лет. Масса тела реципиентов составила от 6 до 65 кг, в среднем $27,1 \pm 21,5$ кг (медиана 22 кг). Наиболее частыми нозологическими формами, послужившими показанием к трансплантации, являлись: цирроз печени в исходе аутоиммунного гепатита — 3 наблюдения (25%), цирроз в исходе болезни Вильсона–Коновалова — 2 (16,7%), криптогенный цирроз — 1 (8,3%), атрезия жёлчных путей с ранее выполненной операцией Касаи — 4 (33,3%), цирроз в исходе болезни Кароли — 2 (16,7%). У 4 пациентов (33,3%) в анамнезе имелись предшествующие вмешательства на гепатобилиарной зоне: операция Касаи открытым (n=2) и лапароскопическим (n=2) доступом. Медиана MELD/PELD-счёта составила 20 баллов (диапазон: 0–33; среднее $16,9 \pm 10,6$).

В качестве трансплантатов использовались: левый латеральный сектор (2 и 3 сегменты печени) — 6 случаев (50%), правая доля — 3 (25%), левая доля — 3 (25%). Средняя масса трансплантата составила $461,8 \pm 256,3$ г (диапазон: 260–1000 г). Сопутствующая спленэктомия выполнена в 3 наблюдениях (25%), перевязка селезёночной артерии для модуляции портального кровотока — в 9 (75%). Средняя продолжительность операции составила $523,8 \pm 117,0$ мин (диапазон: 370–700 мин). Медиана интраоперационной кровопотери — 200 мл, среднее значение $485,8 \pm 514,5$ мл (диапазон: 80–1500 мл), что отражает значительную вариабельность, обусловленную тяжестью исходной портальной гипертензии. Среднее время холодной ишемии составило $83,8 \pm 25,7$ мин (диапазон: 60–125 мин), тёплой ишемии — $38,6 \pm 13,6$ мин (диапазон: 22–70 мин).

В послеоперационном периоде сосудистые осложнения зарегистрированы у 3 пациентов (25%): пристеночный тромбоз воротной вены, потребовавший антикоагулянтной терапии (n=1), тромбоз печёночной артерии с успешной баллонной ангиопластикой (n=1), рецидивирующий тромбоз артерии с последующим стентированием (n=1). Билиарные осложнения в ранние сроки не отмечались ни в одном наблюдении. Среди прочих осложнений наиболее значимыми являлись: пневмония и дыхательная недостаточность (n=3), острое отторжение трансплантата (n=2), кишечное и желудочно-кишечное кровотечение (n=2), сепсис (n=1). Степень тяжести ранних осложнений по классификации Clavien–Dindo распределилась следующим образом: Grade 0 (без осложнений) — 4 пациента, Grade II — 1, Grade IIIa — 1, Grade IIIb — 3, Grade IVa — 3. Медиана продолжительности искусственной вентиляции лёгких составила 1 сутки (диапазон: 1–31 дней). Выживаемость в раннем послеоперационном периоде составила 100%: все 12 пациентов, включая пациента перенёвшего тяжёлую дыхательную недостаточность с необходимостью трахеостомии, были выписаны и находятся под амбулаторным наблюдением. Период наблюдения в данной серии составил от 1 до 18 месяцев; все пациенты находились под динамическим контролем в условиях специализированного центра. За это время летальности или потери трансплантатов не зарегистрировано (Таблица 2).

Все 12 доноров являлись родственниками реципиентов первой или второй степени родства. Структура родственных связей включала: матери — 6 (50%), дяди — 3 (25%), отцы — 2 (16,7%), тётки — 1 (8,3%). Средний возраст доноров составил $30,9 \pm 6,2$ года (диапазон: 24–45 лет; медиана 30 лет). Масса тела варьировала от 60 до 88 кг при среднем значении $71,8 \pm 9,1$ кг. Среди доноров преобладали лица женского пола — 7 (58,3%) против 5 мужского (41,7%), что согласуется с преобладанием матерей в структуре донорства. Медиана индекса массы тела составила 23 кг/м^2 (диапазон: 21–28). Средняя продолжительность донорской операции составила $325,1 \pm 90,4$ мин (диапазон: 210–518 мин). Медиана кровопотери у доноров — 150 мл, среднее значение $227,5 \pm 263,7$ мл (диапазон: 30–1000 мл). Следует отметить, что в одном наблюдении интраоперационная кровопотеря у донора составила 1000 мл, что явилось статистически значимым выбросом в данной серии. Указанное осложнение было обусловлено соскальзыванием зажима с правой печёночной вены в момент изъятия трансплантата, что повлекло за собой массивное кровотечение и потребовало проведения гемотрансфузии. Данный

случай был успешно купирован интраоперационно; донор был выписан в удовлетворительном состоянии на 10 суток после операции. У 10 доноров (83,3%) послеоперационный период протекал без осложнений. В 2 наблюдениях (16,7%) развилась печёночная недостаточность Grade B, что соответствовало Grade II по Clavien–Dindo. Эти пациенты требовали трансфузии альбумина и более длительной госпитализации. Все 12 доноров были выписаны. Медиана длительности госпитализации донора составила 6 суток (диапазон: 4–10; среднее $6,1 \pm 2,0$). (Таблица 2)

Таблица 2. Сводные результаты педиатрической трансплантации печени от живого родственного донора (n=12)

Table 2. Summary results of pediatric living-related donor liver transplantation (n=12)

Показатель	Значение
РЕЦИПИЕНТЫ	
Число пациентов	12
Пол (жен / муж)	9 (75%) / 3 (25%)
Возраст, лет (диапазон)	5 мес — 16 лет
Масса тела, кг (среднее \pm SD)	27,1 \pm 21,5 (диапазон: 6–65)
MELD/PELD, баллы (медиана; диапазон)	20 (0–33)
Нозология	
— Цирроз в исходе аутоиммунного гепатита	3 (25,0%)
— Билиарная атрезия	4 (33,3%)
— Цирроз в исходе болезни Вильсона–Коновалова	2 (16,7%)
— Цирроз в исходе болезни Кароли	2 (16,7%)
— Криптогенный цирроз	1 (8,3%)
Предшествующие операции на гепатобилиарной зоне	4 (33,3%)
Трансплантат	
— Левый латеральный сектор	6 (50,0%)
— Правая доля	3 (25,0%)
— Левая доля	3 (25,0%)
Масса трансплантата, г (среднее \pm SD)	461,8 \pm 256,3 (диапазон: 260–1000)
GRWR, % (среднее; диапазон)	2,79 (1,0–5,4)
Интраоперационные данные	
Продолжительность операции, мин (среднее \pm SD)	523,8 \pm 117,0 (диапазон: 370–700)
Кровопотеря, мл (медиана; диапазон)	200 (80–1500)
Холодовая ишемия, мин (среднее \pm SD)	83,8 \pm 25,7 (диапазон: 60–125)
Тёплая ишемия, мин (среднее \pm SD)	38,6 \pm 13,6 (диапазон: 22–70)
Спленэктомия	3 (25,0%)
Лигирование селезёночной артерии	9 (75,0%)
Послеоперационные осложнения (реципиенты)	
Сосудистые осложнения	3 (25,0%)
— Пристеночный тромбоз воротной вены	1 (8,3%)
— Тромбоз печёночной артерии (баллонная ангиопластика)	1 (8,3%)
— Рецидивирующий тромбоз артерии (стентирование)	1 (8,3%)
Билиарные осложнения	0 (0%)
Пневмония / дыхательная недостаточность	3 (25,0%)
Острое отторжение	2 (16,7%)
Кишечное / ЖК кровотечение	2 (16,7%)
Сепсис	1 (8,3%)
Clavien–Dindo Grade 0 (нет осложнений)	4 (33,3%)
Clavien–Dindo Grade II	1 (8,3%)
Clavien–Dindo Grade IIIa	1 (8,3%)
Clavien–Dindo Grade IIIb	3 (25,0%)
Clavien–Dindo Grade IVa	3 (25,0%)

ИВЛ, сут (медиана; диапазон)	1 (1–31)
Исходы реципиентов	
Выживаемость реципиентов	100%
Выживаемость трансплантатов	100%
ДОНОРЫ	
Родство: матери / отцы / дяди / тётки	6 / 2 / 3 / 1
Возраст, лет (среднее \pm SD)	30,9 \pm 6,2 (диапазон: 24–45)
Масса тела, кг (среднее \pm SD)	71,8 \pm 9,1 (диапазон: 60–88)
ИМТ, кг/м ² (медиана; диапазон)	23 (21–28)
Пол (жен / муж)	7 (58,3%) / 5 (41,7%)
Продолжительность операции, мин (среднее \pm SD)	325,1 \pm 90,4 (диапазон: 210–518)
Кровопотеря, мл (медиана; диапазон)	150 (30–1000)
Осложнения (Clavien–Dindo Grade 0) (нет осложнений)	10 (83,3%)
Осложнения (Clavien–Dindo Grade II)	2 (16,7%)
Госпитализация доноров, сут (медиана; диапазон)	6 (4–10)
Выживаемость доноров	100%

Ключевой технической проблемой при трансплантации детям раннего возраста является синдром «большого для размера» трансплантата (large-for-size syndrome) — несоответствие объёма донорского фрагмента и брюшной полости реципиента. Среднее значение соотношения объёма трансплантата к массе реципиента в нашей выборке составило 2,79% (диапазон: 1,0–5,4%), что в ряде наблюдений превышало стандартный пороговый уровень в 4%, однако не сопровождалось клинически значимыми проявлениями синдрома «large-for-size». Отделением разработаны и применяются методы профилактики данного осложнения, описанные в соответствующей публикации [16]. Согласно действующему законодательству Узбекистана, донором может являться только совершеннолетний родственник реципиента [6]. Также, внутри отделения были разработаны протоколы профилактики различных видов осложнений после трансплантации печени [7,8,17].

Злокачественные опухоли печени

Гепатобластома является наиболее частой злокачественной опухолью печени у детей; значительно реже встречается гепатоцеллюлярная карцинома [18]. Отделение принимает до 20 пациентов с первичными злокачественными опухолями печени в год. Лечение осуществляется в рамках мультидисциплинарного подхода совместно с отделением детской онкологии и химиотерапии НДМЦ.

Хирургический компонент включает резекции печени различного объёма в соответствии со стадией по классификации PRETEXT. Авторами опубликован опыт обширных правосторонних гемигепатэктомий у младенцев в возрасте 5–11 месяцев: R0-резекция достигнута во всех наблюдениях; средняя интраоперационная кровопотеря составила 120 мл; периоперационной летальности не зафиксировано [19,20]. При нерезектабельных опухолях рассматривается вопрос о трансплантации печени в рамках онкологических критериев отбора.

Эхинококкоз печени

Эхинококкоз является эндемичным заболеванием для Центральной Азии. По данным официальной статистики Министерства здравоохранения Узбекистана, в период 2015–2019 гг. в стране ежегодно регистрировалось в среднем 2105 случаев эхинококкоза, из которых большинство составляла локализация в печени [3]. Дети представляют значительную долю в структуре заболеваемости. Анализ географического распределения пациентов показал, что подавляющее большинство из них проживало в сельской местности, что соответствует эпидемиологическим закономерностям данного заболевания в эндемичных регионах. Наибольшее число наблюдений приходилось на Кашкадарьинскую, Сурхандарьинскую области и Республику Каракалпакстан, однако в анализируемую когорту вошли пациенты из всех 14 административных регионов Республики Узбекистан, что подтверждает эндемичность региона.

Среди 91 пациента с эхинококкозом, распределение заболеваемости было следующим: поражение лёгких — 13 случаев, печени — 67, селезёнки — 2, диафрагмы — 2, сочетанные формы — 6, поражение малого таза — 1 случай. В хирургической тактике преобладали открытые оперативные вмешательства — 62 случая (68,1%); лапароскопический доступ применялся в 26 наблюдениях (28,6%) при поражении печени, а также при комбинированном поражении печени и почки (1 наблюдение) и при поражении селезёнки; видеоторакоскопические вмешательства выполнены в 3 случаях (3,3%) при изолированном поражении лёгких (Таблица 3).

Рецидив эхинококкоза зафиксирован у 7 из 91 пациента (7,7%). В 5 из 7 случаев рецидив был обусловлен некомплаентностью к медикаментозной терапии: пациенты не получали альбендазол в послеоперационном периоде в соответствии с назначенным протоколом. Данное наблюдение подчёркивает критическую роль комбинированного хирургического и медикаментозного лечения эхинококкоза, а также необходимость повышения приверженности пациентов и их родителей к длительной антипаразитарной терапии — особенно в условиях низкой медицинской грамотности сельского населения эндемичных регионов.

Таблица 3. Результаты лечения эхинококкоза в НДМЦ

Table 3. Treatment outcomes of echinococcosis at the National Children's Medical Center

Показатель	Значение
ОБЩИЕ ДАННЫЕ	
Число пациентов	91
Локализация поражения	
— Печень	67 (73,6%)
— Лёгкие	13 (14,3%)
— Сочетанные формы	6 (6,6%)
— Селезёнка	2 (2,2%)
— Диафрагма	2 (2,2%)
2 (2,2%)	1 (1,1%)
Хирургический доступ (n=91)	
— Открытый	62 (68,1%)
— Лапароскопический	26 (28,6%)
— Видеоторакоскопический (VATS)	3 (3,3%)
Рецидивы	
— Рецидив эхинококкоза	7 (7,7%)
— Из них: некомплаентность (отказ от альбендазола)	5 из 7 (71,4%)
— Из них: иные причины	2 из 7 (28,6%)

Внепечёночная портальная гипертензия и кавернозная трансформация воротной вены

Внепечёночная портальная гипертензия (ВПГ), обусловленная кавернозной трансформацией воротной вены (КТВВ), является одной из ведущих причин желудочно-кишечных кровотечений у детей и требует хирургической коррекции при неэффективности эндоскопического гемостаза [21]. Диагностический алгоритм в НДМЦ включает доплеровскую ультрасонографию, компьютерно-томографическую ангиографию и «wedged» ангиографию портальной системы для точного картирования венозной анатомии и оценки пригодности Рех-реcessуса как реципиентного сосуда для шунтирования [22].

Хирургическая тактика определяется индивидуально для каждого пациента с учётом анатомии портальной системы, степени гипертензии и характера предшествующего лечения. В арсенале отделения — весь спектр шунтирующих операций: мезо-портальный байпас (Рекс-шунт), дистальный спленоренальный анастомоз (анастомоз Уоррена) и деваскуляризирующие вмешательства (лигирование желудочных и пищеводных вен).

Рекс-шунт является операцией выбора при сохранном Рех-реcessусе, так как обеспечивает восстановление физиологического гепатопетального кровотока [22]. При невозможности его выполнения — вследствие тромбоза или атрезии Рех-реcessуса — применяется анастомоз Уоррена как наиболее физиологичный вариант портосистемного шунтирования, обеспечиваю-

щий селективную декомпрессию варикозных вен при сохранении мезентериального кровотока [23,24].

Всего в анализируемую когорту включено 17 пациентов с внепечёночной портальной гипертензией, обусловленной кавернозной трансформацией воротной вены. Всем пациентам на этапе предоперационного обследования выполнялась «wedged»-ангиография портальной системы с целью оценки проходимости внутрипечёночных портальных ветвей и определения технической возможности наложения мезо-портального байпаса (Rex-шунта). По результатам ангиографии лишь у 1 из 17 пациентов (5,9%) анатомические условия позволили выполнить Rex-шунт. В 5 наблюдениях (29,4%) наложен дистальный спленоренальный анастомоз (шунт Уоррена); в 2 случаях (11,8%) при невозможности шунтирования выполнена деваскуляризирующая операция с лигированием желудочно-пищеводных вен. Трём пациентам (17,6%) с рецидивирующими кровотечениями из варикозно расширенных вен пищевода (ВРВП) проведено эндоскопическое лигирование вен пищевода. Остальные пациенты получали консервативную терапию октреотидом и неселективными бета-блокаторами.

В послеоперационном периоде у одного пациента после шунта Уоррена развился тромбоз шунта с рецидивом кровотечения из ВРВП, по поводу чего было выполнено эндоскопическое лигирование вен пищевода; в течение года шунт самостоятельно реканализировался, в дальнейшем кровотечений не отмечалось. У второго пациента через 18 месяцев после операции Уоррена верифицирован стеноз шунта с рецидивом кровотечения из ВРВП; выполнена эндоваскулярная баллонная ангиопластика с хорошим клиническим эффектом, пациент находится под стабильным амбулаторным наблюдением. У всех остальных пациентов после шунтирующих операций шунты проходимы, осложнений не зарегистрировано. Все 17 пациентов живы и продолжают амбулаторное наблюдение (таблица 4).

Таблица 4. Результаты хирургического лечения внепечёночной портальной гипертензии в Национальном Детском Медицинском Центре

Table 4. Results of surgical treatment of extrahepatic portal hypertension at the National Children's Medical Center.

Показатель	Значение
ОБЩИЕ ДАННЫЕ	
Число пациентов	17
Предоперационная wedged-ангиография	17 (100%)
Вид лечения	
Rex-шунт (мезо-портальный байпас)	1 (5,9%)
Шунт Уоррена (дистальный спленоренальный анастомоз)	5 (29,4%)
5 (29,4%)	2 (11,8%)
Эндоскопическое лигирование ВРВП	3 (17,6%)
Консервативная терапия (октреотид + бета-блокаторы)	6 (35,3%)
Осложнения и повторные вмешательства	
Тромбоз шунта Уоррена + рецидив кровотечения (через 1 месяц) Лечение: эндоскопическое лигирование ВРВП + антиагрегантная терапия Самостоятельная реканализация шунта	1 (5,9%)
Стеноз шунта Уоррена + рецидив кровотечения (через 18 мес) Лечение: эндоваскулярная баллонная ангиопластика	1 (5,9%)
Шунты проходимы (без осложнений)	4 из 6 (66,7%)
Исходы	
Выживаемость	100%
Период наблюдения, месяцев	6-27

Панкреатодуоденальная резекция

Операция Уиппла (панкреатодуоденальная резекция, ПДР) у детей выполняется по поводу злокачественных и доброкачественных опухолей поджелудочной железы и периампиллярной зоны, а также травматических повреждений и хронического панкреатита с протоковой гипертонией. В педиатрической практике ПДР относится к редким вмешательствам и требует высокого уровня хирургической экспертизы [25]. В период с 2023 по 2026 год в нашем центре было выполнено 5 панкреатодуоденальных резекций. В 4 случаях показанием являлась солидно-псевдопапиллярная опухоль поджелудочной железы, а в 1 случае — инсулинома. У одного пациента на 4-е сутки после операции был диагностирован свищ гастроэнтероанастомоза, что потребовало полного энтерального голода, полного парентерального питания, длительного назогастрального дренирования и продолжительного стояния дренажей. У другого пациента, оперированного по поводу инсулиномы, в дальнейшем развился рецидив заболевания, в связи с чем была выполнена субтотальная резекция поджелудочной железы. Все пациенты были выписаны из стационара и находятся под амбулаторным наблюдением. Период наблюдения составил от 5 месяцев до 2,5 лет.

Желчнокаменная болезнь и холецистит

Желчнокаменная болезнь и холецистит у детей встречаются значительно реже, чем у взрослых, и в большинстве случаев являются проявлением гемолитических заболеваний (серповидноклеточная анемия, наследственный сфероцитоз), ожирения или аномалий желчевыводящих путей [26]. Лапароскопическая холецистэктомия выполняется в отделении в единичных случаях и является стандартным вмешательством с коротким сроком госпитализации и минимальным числом осложнений.

Врождённые порто-системные шунты (мальформация Абернети)

Мальформация Абернети — редкая врождённая аномалия, при которой мезентериальная и/или селезёночная венозная кровь полностью или частично минует печень и сбрасывается напрямую в системный кровоток в обход воротной вены [27]. В нашу когорту вошли 4 пациента с данной патологией. Клиническая картина была представлена желтухой и нарушением функции печени в виде гипербилирубинемии и цитолитического синдрома. Трое пациентов оперированы эндоваскулярно: у одного выполнено закрытие шунта спиральями, у двух — окклюдером [28]. Ещё один пациент оперирован открытым доступом, поскольку анатомические особенности не позволяли выполнить эндоваскулярное закрытие шунта. Результаты лечения: все дети выписаны, функция печени нормализовалась. Период наблюдения составил от 6 до 18 месяцев.

ЛОГИСТИКА И МАРШРУТИЗАЦИЯ ПАЦИЕНТОВ

Межрегиональная маршрутизация

НДМЦ выполняет функцию национального референс-центра педиатрической НРВ-хирургии, принимая пациентов из всех регионов Узбекистана. Маршрутизация осуществляется преимущественно через региональные многопрофильные детские больницы и областные педиатрические центры. Однако данная система сопряжена с рядом системных проблем.

Во-первых, уровень настороженности и диагностических компетенций педиатров и хирургов регионального звена в отношении таких нозологий, как билиарная атрезия, кисты холедоха и опухоли печени, остаётся недостаточным. Это ведёт к поздним направлениям: при БА, где результаты операции Касаи принципиально зависят от возраста ребёнка на момент вмешательства (оптимально — до 60 суток), запоздалая диагностика напрямую ухудшает прогноз [9]. Во-вторых, отсутствие стандартизированных региональных протоколов скрининга и маршрутизации при заболеваниях печени у детей приводит к неоднородности потоков пациентов. Часть больных с тяжёлой НРВ-патологией по-прежнему выявляется на поздних стадиях, когда хирургические возможности существенно ограничены.

Амбулаторное наблюдение

Все пациенты, перенёвшие хирургическое лечение в отделении, включаются в систему амбулаторного наблюдения [29]. Структура наблюдения дифференцирована по нозологии:

Пациенты после операции Касаи наблюдаются с регулярной оценкой функции печени (биохимические показатели, показатели жёлчеотока), ультразвуковым контролем и оценкой показаний к трансплантации печени. Программа предусматривает потенциальный «бесшовный» переход от паллиативного к трансплантационному этапу лечения в рамках одного учреждения.

Пациенты после трансплантации печени наблюдаются согласно международным стандартам: мониторинг функции трансплантата, коррекция иммуносупрессивной терапии, контроль осложнений. Все 12 реципиентов, оперированных в НДМЦ, находятся под постоянным амбулаторным контролем.

Пациенты с ВПГ наблюдаются с оценкой проходимости шунта методом ультразвуковой доплерографии, динамикой варикоза при плановой эзофагогастроскопии, контролем показателей крови.

Ключевой проблемой является нехватка среднего медицинского персонала для обеспечения полноценного амбулаторного сопровождения растущего числа пациентов. Хирурги отделения вынуждены осуществлять как стационарное, так и амбулаторное наблюдение, что создаёт значительную профессиональную нагрузку и ограничивает пропускную способность программ. Введение должностей медицинских сестёр-координаторов, специализированных в области трансплантации и НРВ-хирургии, а также развитие телемедицинских технологий для дистанционного консультирования региональных пациентов являются стратегическими приоритетами.

Международное сотрудничество и подготовка кадров

Формирование НРВ-программы НДМЦ осуществлялось при активном международном содействии. Российская школа транспантологии (НМИЦ им. В.И. Шумакова, Москва) обеспечила начальную подготовку и участие в первых трансплантациях [2,4]. Специалисты НДМЦ прошли стажировки в Сеульском Национальном Хирургическом Центре (Сеул, Республика Корея), Университетском Госпитале Бируни, (Стамбул, Турция), Международном Госпитале Ренжи (Шанхай, Китай). Данный формат сотрудничества соответствует рекомендуемой международной модели развития трансплантационных программ в странах с ограниченными ресурсами [2].

НАУЧНЫЕ ДОСТИЖЕНИЯ И ОСОБЫЕ КЛИНИЧЕСКИЕ СЛУЧАИ

Помимо операционной деятельности, команда отделения активно публикует результаты своей работы в рецензируемых международных журналах, индексируемых в Scopus/PubMed/PMC. Среди наиболее значимых научных вкладов:

В 2025 году в журнале *Pediatric Transplantation* (Wiley) описан первый в мировой литературе случай успешного применения бортезомиба — ингибитора протеасомы — для лечения рецидива аутоиммунного гепатита после педиатрической трансплантации печени [30]. Этот опыт потенциально открывает новое терапевтическое направление для резистентных форм данного осложнения.

В том же году в *World Journal of Transplantation* опубликован аналитический обзор по методам профилактики синдрома «большого для размера» трансплантата у реципиентов с малой массой тела — актуальная проблема при трансплантации детям до одного года [16].

Публикация в *Frontiers in Pediatrics* (2025) представила первый в Центральной Азии систематический анализ 33 случаев лапароскопической операции Касаи с оценкой кривой обучения и прогностических факторов [10].

Дополнительно, опыт отделения в области сосудистой реконструкции при родственной трансплантации печени был систематизирован в недавней публикации команды авторов в журнале *Transplant International* [31]. В данной работе были проанализированы технические аспекты венозной реконструкции в условиях становления новой национальной программы трансплантации печени в стране с ограниченными ресурсами, включая методы реконструкции печёночных вен, использование различных вариантов венопластики и подходы к профилактике сосудистых осложнений у педиатрических реципиентов. Авторы подчеркнули, что адаптация хирургической тактики к локальным ресурсным ограничениям и анатомическим особенностям реципиентов позволила добиться удовлетворительных ранних результатов и обеспечить безопасное выполнение трансплантаций даже на начальном этапе развития программы

Обсуждение:

Опыт НДМЦ демонстрирует, что создание полноценного педиатрического НРВ-центра в стране со средним уровнем дохода возможно при соблюдении ряда условий: стратегической концентрации экспертизы в одном учреждении, активного использования международного наставничества на начальном этапе и последовательного перехода к независимой практике [2,4,32].

Результаты трансплантационной программы (100% выживаемость реципиентов и трансплантатов при 12 выполненных операциях) соответствуют данным ведущих мировых центров педиатрической трансплантации. Вместе с тем госпитальная летальность 12,5%, зафиксированная в начальной серии из 40 трансплантаций от живого донора в РСНПМЦХ им. Вахидова, типична для этапа освоения программы и предсказуемо снижается по мере накопления опыта [4].

Высокая частота послеоперационного холангита (51,5%) после операции Касаи требует разработки и внедрения стандартизированных протоколов антибиотикопрофилактики и послеоперационной реабилитации. Данный показатель аналогичен результатам других центров на ранних этапах освоения лапароскопического доступа [9,10].

Проблема межрегиональной коммуникации является системной для стран с высокой географической дисперсностью населения. Решение данной проблемы предполагает разработку национальных протоколов скрининга (прежде всего в отношении БА и опухолей печени), обучение региональных педиатров и хирургов, а также внедрение телемедицинских консультативных форматов. Аналогичные организационные решения успешно применяются в других развивающихся трансплантационных системах [33,34].

В перспективе отделение планирует активное развитие малоинвазивных технологий в области трансплантации печени, включая лапароскопические и робот-ассистированные вмешательства у живых доноров. Данные направления рассматриваются как один из ключевых этапов дальнейшей эволюции программы с целью снижения хирургической травмы, ускорения послеоперационного восстановления доноров и повышения привлекательности родственного донорства. Сотрудники отделения уже принимают участие в научной дискуссии по вопросам лапароскопической донорской гепатэктомии и роботической хирургии в трансплантологии печени, подчёркивая перспективность внедрения данных технологий в развивающихся трансплантационных центрах [35,36].

Заключение

Отделение малоинвазивной хирургии и трансплантации НДМЦ является единственным педиатрическим НРВ-центром полного цикла в Республике Узбекистан, выполняющим весь спектр вмешательств — от лапароскопической операции Касаи и иссечения кисты холедоха до трансплантации печени у грудных детей, хирургии опухолей, эхинококкоза, портальной гипертензии и панкреатодуоденальных резекций.

Ключевой организационной моделью отделения является интегрированная система ведения пациентов, при которой паллиативные (операция Касаи) и радикальные (трансплантация) этапы лечения одной нозологии осуществляются в рамках единого учреждения, обеспечивая непрерывность наблюдения. Выживаемость реципиентов и трансплантатов на всех сроках наблюдения составляет 100%.

Основными вызовами остаются: дефицит среднего медицинского персонала для амбулаторного наблюдения; недостаточный уровень диагностической настороженности в региональном звене, приводящий к поздним направлениям; ограниченные ресурсы посмертного донорства. Решение этих проблем определит темпы дальнейшего развития педиатрической НРВ-хирургии в Узбекистане.

Вклад авторов

Вклад авторов: Концептуализация, К.С. и Т.Д.; методология, К.С. и М.Н.; валидация, Т.Д., М.Н. и К.У.; формальный анализ, К.С.; исследование, К.С., Т.Д., М.Н. и К.У.; ресурсы, М.Н. и К.У.; кураторство данных, К.С. и К.У.; написание оригинального текста, К.С.; написание, рецензирование и редактирование, К.С., Т.Д. и М.Н.; визуализация, К.С. и К.У.; руководство,

Т.Д. и М.Н.; администрирование проекта, М.Н.; привлечение финансирования, не применимо. Все авторы ознакомлены с опубликованной версией рукописи и согласны с ней.

Authors' contribution

Conceptualization, K.S. and T.D.; methodology, K.S. and M.N.; validation, T.D., M.N. and K.U.; formal analysis, K.S.; investigation, K.S., T.D., M.N. and K.U.; resources, M.N. and K.U.; data curation, K.S. and K.U.; writing—original draft preparation, K.S.; writing—review and editing, K.S., T.D. and M.N.; visualization, K.S. and K.U.; supervision, T.D. and M.N.; project administration, M.N.; funding acquisition, not applicable. All authors have read and agreed to the published version of the manuscript.

Источник финансирования

Настоящее исследование не получало внешнего финансирования.

Funding source

This research received no external funding.

Соответствие принципам этики

Исследование проведено в соответствии с принципами Хельсинкской декларации Всемирной медицинской ассоциации (2013 г.). Исследование одобрено Локальным комитетом по этике Национального детского медицинского центра (номер и дата будут указаны после получения официального документа). Все пациенты или их законные представители подписали информированное добровольное согласие на лечение и использование обезличенных медицинских данных в научных целях.

Ethics approval

The study was conducted in accordance with the principles of the Declaration of Helsinki of the World Medical Association (2013). The study was approved by the Local Ethics Committee of the National Children's Medical Center (approval number and date will be provided upon receipt of the official approval document). Written informed consent for treatment and the use of anonymized medical data for scientific purposes was obtained from all patients or their legal representatives.

Информированное согласие на публикацию

Для публикации обезличенных клинических данных и изображений получено письменное информированное согласие пациентов или их законных представителей. Личность пациентов не может быть установлена по опубликованным материалам.

Consent for publication

Written informed consent for the publication of anonymized clinical data and images was obtained from the patients or their legal representatives. The identity of the patients cannot be determined from the published materials.

Заявление о доступности данных

Данные, использованные в настоящем исследовании, не являются общедоступными в связи с необходимостью соблюдения конфиденциальности персональных данных пациентов. Обезличенные данные, подтверждающие результаты исследования, могут быть предоставлены автором, ответственным за переписку, по обоснованному запросу при соблюдении этических и правовых требований.

Data Availability Statement

The data used in this study are not publicly available due to the need to protect the confidentiality of patients' personal data. Anonymized data supporting the findings of this study may be made available by the corresponding author upon reasonable request, subject to compliance with applicable ethical and legal requirements.

Благодарности

Авторы выражают благодарность сотрудникам Национального детского медицинского центра за содействие в организации лечебно-диагностического процесса и ведении пациентов.

Acknowledgments

The authors express their gratitude to the staff of the National Children's Medical Center for their assistance in organizing the diagnostic and treatment process and in the management of patients.

Конфликт интересов

Авторы заявляют, что не имеют известных финансовых или личных взаимоотношений, которые могли бы повлиять на результаты или интерпретацию настоящего исследования.

Conflict of interest

The authors declare that they have no known financial or personal relationships that could have influenced the results or the interpretation of this study.

Сокращения

БА	билиарная атрезия
ВПГ	внепечёночная портальная гипертензия
ВРВП	варикозное расширение вен пищевода
ГЦК	гепатоцеллюлярная карцинома
ЖКТ	желудочно-кишечный тракт
ИВЛ	искусственная вентиляция лёгких
КТВВ	кавернозная трансформация воротной вены
КХ	киста холедоха
НДМЦ	Национальный детский медицинский центр
ССИ	Comprehensive Complication Index
GRWR	Graft-to-Recipient Weight Ratio
JCI	Joint Commission International
PRETEXT	Распространённость заболевания до начала лечения
R0-резекция	радикальная резекция с отрицательными краями
VATS	видеоторакоскопическая хирургия

Литература

- [1] Larghi Laureiro Z, Angelico R, Rigamonti A, Saffioti MC, Maritato S, Grimaldi C, Spada M. Minimally invasive hepatopancreatic and biliary surgery in children: a large centre experience and review of the literature. *HPB (Oxford)*. 2022 Jun;24(6):857-867. <https://doi.org/10.1016/j.hpb.2021.10.013>.
- [2] Khudaybergenova A, Alimov A, Sabirov D. Development of liver transplantation in Uzbekistan. *Science and Innovation*. 2025;4(7):69-74. <https://doi.org/10.5281/zenodo.16732807>.
- [3] Semash K, Voskanov M. Diagnostic challenges and treatment approaches for hydatid cysts in atypical localizations. *World J Nephrol*. 2025;14(3):107955. <https://doi.org/10.5527/wjn.v14.i3.107955>.
- [4] Semash K, Dzhanbekov T, Akbarov M, Mirolimov M, Usmonov A, Razzokov N, Primov Z, Gaybullaev T, Yigitaliev S. Implementation of a living donor liver transplantation program in the Republic of Uzbekistan: a report of the first 40 cases. *Clin Transplant Res*. 2024;38(2):116-127. <https://doi.org/10.4285/ctr.24.0013>.
- [5] Vuohijoki A, Ristolainen L, Leppilahti J, Kivivuori SM, Hurri H. Impact of joint commission international accreditation on occupational health and patient safety: A systematic review. *PLoS One*. 2025 Jun 17;20(6):e0325894. <https://doi.org/10.1371/journal.pone.0325894>.
- [6] Semash K. Evaluation and Management of Living Donors in the Setting of Living Donor Liver Transplant Program in the Republic of Uzbekistan. *Exp Clin Transplant*. 2024 Sep;22(9):664-674. <https://doi.org/10.6002/ect.2024.0148>.
- [7] Semash K. Post-liver transplant biliary complications. *Russian Journal of Transplantology and Artificial Organs*. 2024;26(3):72-90. <https://doi.org/10.15825/1995-1191-2024-3-72-90>.
- [8] Semash K.O., Dzhanbekov T.A., Akbarov M.M. Vascular complications after liver transplantation: contemporary approaches to detection and treatment. A literature review. *Russian Journal of Transplantology and Artificial Organs*. 2023;25(4):46-72. <https://doi.org/10.15825/1995-1191-2023-4-46-72>.
- [9] Davenport M. Updates in Biliary Atresia: Aetiology, Diagnosis and Surgery. *Children*. 2025; 12(1):95. <https://doi.org/10.3390/children12010095>.
- [10] Semash K, Nasirov M, Dzhanbekov T, Khudaybergenova A. Laparoscopic Kasai portoenterostomy for biliary atresia: first experience from Central Asia. *Front Pediatr*. 2025;13:1666539. <https://doi.org/10.3389/fped.2025.1666539>.
- [11] Davenport M, Betalli P, D'Antiga L, Cheeseman P, Mieli-Vergani G, Howard ER. The spectrum of surgical jaundice in infancy. *J Pediatr Surg*. 2003;38(10):1471-9. [https://doi.org/10.1016/s0022-3468\(03\)00498-6](https://doi.org/10.1016/s0022-3468(03)00498-6).

- [12] Ishibashi H, Shimada M, Kamisawa T, Fujii H, Hamada Y, Kubota M, Urushihara N, Endo I, Nio M, Taguchi T, Ando H; Japanese Study Group on Congenital Biliary Dilatation (JSCBD). Japanese clinical practice guidelines for congenital biliary dilatation. *J Hepatobiliary Pancreat Sci.* 2017;24(1):1-16. <https://doi.org/10.1002/jhbp.415>.
- [13] Lee KH, Tam YH, Yeung CK, Chan KW, Sihoe JD, Cheung ST, Mou JW. Laparoscopic excision of choledochal cysts in children: an intermediate-term report. *Pediatr Surg Int.* 2009;25(4):355-60. <https://doi.org/10.1007/s00383-009-2343-9>.
- [14] Wen Z, Liang H, Liang J, Liang Q, Xia H. Evaluation of the learning curve of laparoscopic choledochal cyst excision and Roux-en-Y hepaticojejunostomy in children: CUSUM analysis of a single surgeon's experience. *Surg Endosc.* 2017;31(2):778-787. <https://doi.org/10.1007/s00464-016-5032-5>.
- [15] Semash K.O., Dzhanbekov T.A., Nasyrov M.M., Monakhov A.R., Gadzhieva P.M., Masyutin S.A. Pediatric liver transplantation in Uzbekistan: first clinical case and outcome analysis. *Russian Journal of Transplantology and Artificial Organs.* 2025;27(4):67-73. <https://doi.org/10.15825/1995-1191-2025-4-67-73>.
- [16] Semash K, Dzhanbekov T. Large-for-size syndrome prophylaxis in infant liver recipients with low body mass. *World J Transplant.* 2025;15(1):99452. <https://doi.org/10.5500/wjt.v15.i1.99452>.
- [17] Konstantin S, Timur D, Mansur N, Bakhtiyorjon U, Navruz Q, Bakhtiyor K. Neurological Complications After Pediatric Liver and Kidney Transplantation: A Comprehensive Review of Acute Symptomatic Seizures. *Pediatr Transplant.* 2026;30(5):e70341. <https://doi.org/10.1111/ptr.70341>. Erratum in: *Pediatr Transplant.* 2026;30(6):e70366. <https://doi.org/10.1111/ptr.70366>.
- [18] Lucas B, Ravishankar S, Pateva I. Pediatric Primary Hepatic Tumors: Diagnostic Considerations. *Diagnostics (Basel).* 2021;11(2):333. <https://doi.org/10.3390/diagnostics11020333>.
- [19] Semash K, Dzhanbekov T, Islomov S. Case Report: Major right-sided hepatectomies in infants in Uzbekistan: a case series. *Front Pediatr.* 2025;12:1495165. <https://doi.org/10.3389/fped.2024.1495165>.
- [20] Semash KO, Dzhanbekov TA. Primary outcomes after major anatomical liver resections in infants at the National Children's Medical Center. *Pirogov Russian Journal of Surgery.* 2025;(4):86-94. (In Russ.) <https://doi.org/10.17116/hirurgia202504186>.
- [21] de Ville de Goyet J, D'Ambrosio G, Grimaldi C. Surgical management of portal hypertension in children. *Semin Pediatr Surg.* 2012;21(3):219-32. <https://doi.org/10.1053/j.sempedsurg.2012.05.005>.
- [22] Yuldashev RZ, Aliev MM, Maksudov MF, Khaydarov UO, Shokhaydarov S. Angiographic patterns of portal venous system in children with extrahepatic portal hypertension and its etiological and clinical relevance. *Pediatr Surg Int.* 2023;39(1):97. <https://doi.org/10.1007/s00383-023-05384-3>.
- [23] de Ville de Goyet J, Alberti D, Falchetti D, Rigamonti W, Matricardi L, Clapuyt P, Sokal EM, Otte JB, Caccia G. Treatment of extrahepatic portal hypertension in children by mesenteric-to-left portal vein bypass: a new physiological procedure. *Eur J Surg.* 1999;165(8):777-81. <https://doi.org/10.1080/11024159950189573>.
- [24] Young V, Rajeswaran S. Management of Portal Hypertension in the Pediatric Population: A Primer for the Interventional Radiologist. *Semin Intervent Radiol.* 2018;35(3):160-164. <https://doi.org/10.1055/s-0038-1660794>.
- [25] Rozhkova V, Burlaka A, Kvasivka O, Lisnyy I, Beznosenko A, Kopchak K, Cheverdiuk D, Lukashenko A. Pediatric pancreatectomy for neoplasms: indications, outcomes, and implementation of minimally invasive surgery in a Ukrainian tertiary center. *BMC Pediatr.* 2025;25(1):441. <https://doi.org/10.1186/s12887-025-05802-6>.
- [26] Zdanowicz K, Daniluk J, Lebensztejn DM, Daniluk U. The Etiology of Cholelithiasis in Children and Adolescents-A Literature Review. *Int J Mol Sci.* 2022;23(21):13376. <https://doi.org/10.3390/ijms232113376>.
- [27] Semash KO, Salakhitdinov ShN, Nasyrov MM, Dzhanbekov TA, Yusubov AD, Umarov BYa, Sabirov JR. Endovascular closure of a large intrahepatic portosystemic shunt in a 3-month-old infant: the first case in Uzbekistan and literature review. *Pirogov Russian Journal of Surgery.* 2026;(6):121-126. (In Russ.) <https://doi.org/10.17116/hirurgia2026061121>.
- [28] Semash K, Salakhitdinov S, Nasirov M, Dzhanbekov T, Yusubov A, Umarov B. Endovascular closure of a large intrahepatic portosystemic shunt in a three-month-old infant: a case report and literature review. *Front Pediatr.* 2026;14:1862205. <https://doi.org/10.3389/fped.2026.1862205>.
- [29] Semash K, Akhmedov A, Dzhanbekov T, Umarov Q, Dustmurodov J. Implementation of a pediatric kidney transplantation program in Uzbekistan: Feasibility and early outcomes. *World J Transplant.* 2025 Dec 18;15(4):107728. <https://doi.org/10.5500/wjt.v15.i4.107728>. PMID: 41357399; PMCID: PMC12679264.
- [30] Semash K, Dzhanbekov T, Nasirov M, Monakhov A, Gadzhieva P. Bortezomib as a Potential Treatment for Recurrent Autoimmune Hepatitis Following Pediatric Liver Transplantation. *Pediatr Transplant.* 2025 Jun;29(4):e70082. <https://doi.org/10.1111/ptr.70082>. PMID:40304093.

- [31] Semash K, Dzhanbekov T, Nasirov M, Subanov A, Umarov B. Venous reconstruction in living donor liver transplantation: lessons learned from a new national program in a resource-limited setting. *Transpl Int.* 2026;39:15985. <https://doi.org/10.3389/ti.2026.15985>.
- [32] Semash K, Dzhanbekov T, Nasirov M, Syrkina A, Umarov B. Neurological recovery after liver transplantation in a severely disabled adolescent with Wilson disease: a 1-year follow-up case report. *Front Pediatr.* 2026;14:1862229. <https://doi.org/10.3389/fped.2026.1862229>.
- [33] Semash K, Salimov U, Dzhanbekov T, Sabirov D. Liver Graft Machine Perfusion: From History Perspective to Modern Approaches in Transplant Surgery. *Exp Clin Transplant.* 2024;22(7):497-508. <https://doi.org/10.6002/ect.2024.0137>. PMID:39223808.
- [34] Ibadov R, Semash K, Usmonov A, Ibragimov S, Popov A, Lishchenko A, et al. Near-Infrared Spectroscopy (NIRS) for Early Postoperative Monitoring of Graft Oxygenation in Living Donor Liver Transplantation: A Prospective Observational Study. *Clin Transplant.* 2026;40(6):e70589. <https://doi.org/10.1111/ctr.70589>.
- [35] Semash K, Dzhanbekov T. Laparoscopic donor hepatectomy: Are there obstacles on the path to global widespread? *Laparosc Endosc Robot Surg.* 2024;7(3):123-127. <https://doi.org/10.1016/j.lers.2024.12.002>.
- [36] Semash K. Robotic surgery in living liver donors and liver recipients. *Laparosc Endosc Robot Surg.* 2024. <https://doi.org/10.1016/j.lers.2024.06.003>.

Отказ от ответственности/Примечание издателя: Заявления, мнения и данные, содержащиеся во всех публикациях, принадлежат исключительно отдельным лицам. Авторы и участники, а Журнал и редакторы. Журнал и редакторы не несут ответственности за любой ущерб, нанесенный людям или имуществу, возникшее в результате любых идей, методов, инструкций или продуктов, упомянутых в контенте.

Disclaimer of liability/Publisher's Note: The statements, opinions and data contained in all publications belong exclusively to individuals. The authors and participants, and the Journal and the editors. The journal and the editors are not responsible for any damage caused to people or property resulting from any ideas, methods, instructions or products mentioned in the content.