

YALLIG'LANISHGA QARSHI DORI VOSITALARI POLIPRAGMAZIYASIDA JIGAR PARENXIMASINING MORFOMETRIK O'ZGARISHLARINI O'RGANISH

Usanov S.S.¹, Abduraimov Z.A.¹ 

1. Samarqand davlat tibbiyot universiteti, Samarqand, O'zbekiston.

Annotatsiya. **Maqsad.** Yallig'lanishga qarshi dori vositalari polipragmazisida oq kalamushlarning jigari tuzilishidagi morfometrik o'zgarishlarni o'rganish.

Material va Metodlar. Tadqiqot 210 dan 320 g gacha bo'lgan og'irlikdagi 50 ta erkak oq kalamushlarda o'tkazildi, ular standart dietaga muvofiq, suvga iste'moli erkin va normal yoritish rejimiga ega vivariumda saqlandi. Hayvonlar 3 guruhga bo'lindi.

Natijalar. 3-guruhdagi kalamushlarning morfometrik parametrlarini 2-guruhdagi kalamushlar ko'rsatgichlari bilan solishtirganda sezilarli pasayish aniqlandi. Jigar hujayralari maydoni 5,14%, 5,05%, 3,19% va 3,02% ga, markaziy vena diametri 8,13%, 6,11%, 4,08% va 3,42% ga kamaydi, o't yo'llari bo'shlig'i diametri 6,33%, 5,09%, 3,12% va 3,08% ga kamaydi, arteriya qon tomirlari diametri 7,12%, 5,07%, 5,03% va 4,48% ga kamaydi, distal jigar o't yo'llari bo'shlig'i diametri 4,47%, 4,04%, 3,07% va 2,31% ga kamaydi.

Xulosa. Yallig'lanishga qarshi dori vositalarining polipragmaziya jigariga salbiy ta'siri mavjud, bunda o't chiqarishga zararli ta'sirini ko'rsatadi, o't chiqarishni kamaytiradi va organizm uchun yetarli darajada xavf tug'diradi.

Kalit so'zlar. jigar, parenxima, markaziy vena, o't yo'llari, polipragmaziya.

Mavzuning dolzarbligi va zarurati. Jigar inson hayoti davomida turli xil zarar yetkazuvchi ekzogen omillar ta'sirida organizmning moslashuvini ta'minlovchi organ hisoblanadi [2].

Jigar - o't ishlab chiqarish orqali qondan chiqindilarni filtrlash vazifasini bajaradigan murakkab organdir. Jigar - kompleks organ bo'lib, shuningdek, gomeostazni saqlash, o't suyuqligi ishlab chiqaradi va kislotla- ishqor muvozanatini saqlashni o'z ichiga olgan holda boshqa hayotiy funksiyalarni ham bajaradi [4, 5].

Gepatologiya va jigar transplantatsiyasining jadal rivojlanishi bilan bog'liq holda morfologlarning jigar tuzilishini va ovqat hazm qilish tizimining muhim organi sifatida o'rganishga bo'lgan qiziqishi doimiy ravishda oshib bormoqda [3].

Ayni paytda dunyoda ovqat hazm qilish tizim faoliyati buzilishi bilan kechadigan kasallanishlar ko'paymoqda. Turli mamlakatlardagi ko'plab tadqiqotchilar kasallik sonining ko'payishining asosiy sababi atrof-muhitning ifloslanishi deb hisoblaydilar, bu esa inson tanasining himoya funksiyalari va adaptiv zaxiralarining buzilishiga olib kelishini ta'kidlaydilar [1, 7].

Jigar ekzogen va endogen ta'siriga juda zaif organ hisoblanadi. Ushbu organda fizik, kimyoviy va biologik tabiatdagi turli moddalar ta'siri natijasidagi morfologik o'zgarishlar, shuningdek stress va og'ir patologik sharoitlar, gipergravitatsiya va ionlashtiruvchi nurlanish ta'sirlari keng o'rganilgan[6].

U yoki bu hujayra shikastlanishlaridan kelib chiqadigan har qanday buzilishlar jigar himoya to'sig'ining izdan chiqishiga va buning natijasida toksemyalarning rivojlanishiga, bu esa gomeostazning buzilishiga olib keladi [8].

Tadqiqot maqsadi. Ushbu tadqiqotning maqsadi bir necha yallig'lanishga qarshi dori vositalarini bir vaqtda ko'llanilganda, polipragmaziya sharoitida jigarning morfometrik parametrlari o'zgarishlarini o'rganishdir.

Tadqiqot materiallari va usullari. Tajriba 250 ta oq kalamushlarda me'yoriy vivarium sharoitida o'tkazildi. Unda 5 oylikgacha bo'lgan kalamushlar jalb qilindi. Tajribaning boshida barcha jinsiy yetuk kalamushlar bir hafta davomida karantinda bo'lib, somatik yoki yuqumli kasalliklarni istisno qilingandan so'ng, kuniga 3 mahal ovqatlanish bilan odatdagi vivarium rejimiga o'tkazildi. Hayvonlarning tajriba guruhlarida polipragmaziya ta'sirini o'rganish uchun quyidagi yallig'lanishga qarshi dorilar qo'llanilgan: Aspirin (NYQD – salitsil kislotasi xosilalari), Parasetamol (NYQD - anilidlar hosilalari), Ibuprofen (NYQD - propion kislotasi hosilalari), Deksametazon (sintetik gidrokortikosteroid), Plakvinil sulfat (yallig'lanishga qarshi ta'sirga ega bezgakka qarshi vosita).

Tajriba hayvonlari 5 guruhga bo'lindi (n = 250): I - nazorat guruhidagi (p = 50); II - guruh - 2 turdagi yallig'lanishga qarshi dori vositasi, parasetamol 15 mg / kg, aspirin 5 mg / kg (p = 50) qabul qilgan kalamushlar; III - guruh - 3 turdagi yallig'lanishga qarshi dori, parasetamol 15 mg / kg, aspirin 5 mg / kg, ibuprofen 6 mg / kg (p = 50) qabul qilgan kalamushlar; IV guruh - kalamushlar 4 turdagi yallig'lanishga qarshi dorilar, parasetamol 15 mg / kg, aspirin 5 mg / kg, ibuprofen 6 mg / kg, deksametazon 0,1 mg / kg. (p = 50); V - guruh 5 turdagi yallig'lanishga qarshi dorilarni qabul qiluvchi kalamushlar, parasetamol 15 mg / kg, aspirin 5 mg / kg, ibuprofen 6 mg / kg, deksametazon 0,1 mg / kg, gidroksiloxorixin sulfat 6,5 mg / kg (n = 50). Ushbu dori dozalari empirik tarzda hisoblab chiqilgan va 10 kun davomida har kuni intragastral eritma sifatida kiritilgan.

Ekspiriment jarayonida kalamushlarning tana vaznining dinamikasi, ularning umumiy holati va xulq-atvori bo'yicha kuzatuvlar o'tkazildi. Hayvonlarning umumiy ahvoli va xulq-atvorida hech qanday og'ish bo'lmaganligi ko'rindi. Shundan so'ng tajriba hayvonlari ertalab tegishli vaqtda taroziga tortildi, och qoringa efir yordamida bexushlik ostida boshini kesish orqali so'yildi va tajribaga olindi.

Hayvonlar o'ldirish laboratoriya hayvonlaridan foydalanganholda tibbiy-biologik tadqiqotlari bo'yicha xalqaro tavsiyalarga muvofiq amalga oshirildi.

Xususiy tekshiruv natijalari. Tadqiqot usullari organometrik, gistologik, gistomorfometrik, mikroskopik va statistik usullarni o'z ichiga olgan. Tadqiqotlar shuni ko'rsatdiki, nazorat guruhidagi 5 oylik kalamushlarning tana vazni 229,08 gr dan 274,24 gr gacha, o'rtacha $236,64 \pm 1,24$ grni tashkil qildi.

Nazorat guruhini 5 oylik kalamushlarining jigarlari zichligi yuqori bo'lib, loviyasimon shaklga ega organ. Jigarlar tashqi tomondan zich kollagen to'qimadan tashkil topgan fibroz kapsula bilan qoplangan. Fibroz kapsula jigardan osongina ajraladi.

Kuzatuv davomida, ushbu guruh kalamushlari jigarning organometrik parametrlarini o'rganishda, jigarlarning absolyut og'irligi 1569.11 mg dan 1789.08 mg gacha, o'rtacha 1688.05 ± 15.63 mg, o'ng jigar uzunligi 16,23 mm dan 17,54 mm gacha, o'rtacha $16,84 \pm 0,31$ mm, kengligi 8,31 mm dan 9,65 mm gacha, o'rtacha $8,88 \pm 0,09$ mm va qalinligi 7,34 mm dan 8,65 mm gacha, o'rtacha $7,95 \pm 0,32$ mmni tashkil qiladi.

Shu bilan birga, kuzatuv davrida o'ng jigar hajmi 1336,83 mm³ dan 1904,4 mm³ gacha, o'rtacha $1576,51 \pm 10,09$ mm³ ni tashkil qiladi.

Nazorat guruhi hayvonlarining 5 oylik kalamushlarida jigarlarning nisbiy og'irligi deyarli o'zgaradi. Bu esa hayvon tana vazni va jigar vaznining nisbatan teng o'sish sur'atlaridan dalolat beradi.

Nazorat guruhi kalamushlarining vazni 200 g dan 250 g gacha, o'rtacha $225,0 \pm 5,4$ g gacha bo'ldi. Kalamushlarning nazorat guruhi jigar massasi 7,6 g dan 9,8 g gacha, o'rtacha $8,50 \pm 0,26$ g gacha, jigar uzunligi 2.8-4.1 sm, o'rtacha $3,45 \pm 1,05$ sm, jigar yuqori va pastki sirgoslar orasidagi masofa 2.5-2.7 sm, o'rtacha $2,6 \pm 0,8$ sm, qalinligi 2.4-3.35 sm o'rtachasi $2,8 \pm 0,74$ sm ni tashkil etdi.

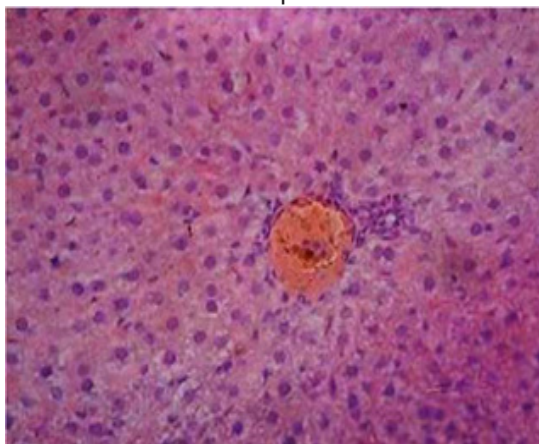
Jigar gepatotsitlarning ko'ndalang o'lchami 21,0 dan 28,0 mkm gacha, o'rtacha $25,1 \pm 0,77$ mkm gacha o'zgaradi, gepatotsitlar sitoplazmasining o'rtacha ko'ndalang kesimining ko'rsatkichlari 403,0 mkm² dan 731,0 mkm² gacha, o'rtacha $594,5 \pm 18,4$ mkm².

100 ta gepatotsitlarga binuklear gepatotsitlarning soni 10-18 oralig'ida bo'lib, o'rtacha $14,2 \pm 0,44$ ga teng. Markaziy venalarning diametri 48,0 dan 76,0 mkm gacha, o'rtacha $60,55 \pm 1,87$ mkm. Bo'laklararo venalar diametri 22,0 dan 36,0 mkm gacha, o'rtacha $30,1 \pm 0,93$ mkm gacha. Bo'laklararo arteriyalarning diametri 9,9 dan 16,3 mkm gacha, o'rtacha $14,2 \pm 0,44$ mkm gacha bo'ladi. O't yo'llarining kattaligi 16,0 dan 35,0 mkm gacha, o'rtacha $22,5 \pm 0,69$ mkm gacha.

"Ikkinchi guruh oq zotsiz kalamushlarda jigar to'qimasining morfologiyasi va morfometrik xususiyatlari" deb nomlangan ikkinchi kichik bobda ikki turdagi yallig'lanishga qarshi dorilarni kiritish va jigar parenximasi tizimidagi morfologik va morfometrik o'zgarishlarni o'rganish bo'ldi (rasm 1).

Jigarning stromasi naychalar o'rtasida joylashgan va qon tomirlarini o'rab turuvchi g'ovak tolali biriktiruvchi to'qima qatlamlaridan iborat.

O'tkazilgan gistomorfometrik tadqiqotlar shuni ko'rsatadiki, kuzatuv davrida jigar tanachasining umumiy maydoni 2886,31 mkm² dan 2977,58 mkm² gacha, o'rtacha $2937,62 \pm 36,79$ mkm², qon tomirlari dastasining maydoni 2553,78 mkm² dan 2610,08 mkm² gacha, o'rtacha $2581,14 \pm 25,64$ mkm² va kapsula bo'shlig'i maydoni 462,27 mkm² dan 485,23 mkm² gacha, o'rtacha $474,34 \pm 20,11$ mkm² ni tashkil qiladi.



Rasm 1. Nazorat guruhining 5 oylik kalamushlari jigarning parenximasi.

Gematoksilin-eozin bilan bo'yalgan. OQ 10 x OB 10. Markaziy vena (1), saqlanib qolgan jigar bo'lakchalari (2), normal holatdagi gepatotsitlar (3), degenerativ o'zgarishga uchragan gepatotsitlar (4).

Nazorat guruhining 5 oylik kalamushlarida jigar tanachasining gistomorfometrik parametrlarining bunday dinamikasi adabiyotda tasvirlanganlarga to'g'ri keladi (O. N. Fastova. 2016) va hayvonlarning yoshi o'sishi bilan asta-sekin kuchayib boruvchi filtrlash jarayonlarining yetarlicha yuqori darajadagi faolligini ko'rsatadi.

Gistologik kesimdagi gepatotsitning markaziy vena bo'limi yumaloq yoki ovalsimon shaklidagi bo'shliqli tuzilmalar shaklida ifodalaniib, ularning devorlari bazal membranada joylashgan turli xil shakldagi epiteliy hujayralari hisobidan hosil bo'ladi. Kanalcha epiteliy hujayralarining shakli kanalchani turiga va uning jigar tanachasiga nisbatan joylashgan o'rni bog'liq.

Ikkinchi guruh kalamushlarining vazni 200g dan 250 g gacha, o'rtacha $-235 \pm 7,28$ g gacha bo'ldi. Kalamushlarning ikkinchi guruhi jigar massasi 7,6 g dan 9,8 g gacha, o'rtacha $- 8,45 \pm 0,26$ g gacha. o'rtacha massa koeffitsienti $-6,68 \pm 0,20$ g gachani, jigar uzunligi 2,9-4,2 sm, o'rtacha $3,6 \pm 1,1$ sm, jigar yuqori va pastki qirg'oqlar orasidagi masofa $2,5-2,75$ sm, o'rtacha $2,5 \pm 0,77$ sm, qalinligi $2,6-3,48$ sm o'rtachasi $2,9 \pm 0,9$ smni tashkil etdi.

Yadrolari yumaloq, hujayralarning bazal qismida joylashgan, intensiv ravishda asosiy bo'yoqlar bilan buyaladi. Jigar gepatotsitlarning ko'ndalang o'lchami 21,0 dan 26,0 mkm gacha, o'rtacha $- 24.8 \pm 0,76$ mkm gacha o'zgaradi, gepatotsitlar sitoplazmasining o'rtacha ko'ndalang kesimining ko'rsatkichlari 403, mkm² dan 731,0 mkm² gacha, o'rtacha $- 579,63 \pm 17.49$ mkm². 100 ta gepatotsitlarga binuklear gepatotsitlarning soni 10-18 oralig'ida bo'lib, o'rtacha $13.9 \pm 0,43$ ga teng. Markaziy venalarning diametri 48,0 dan 76,0 mkm gacha, o'rtacha $-58.45 \pm 1,8$ mkm gacha. Bo'laklararo venalar diametri 22,0 dan 35,0 mkm gacha, o'rtacha $-29,8 \pm 0,92$ mkm gacha. Bo'laklararo arteriyalarning diametri 9,9 dan 16,3 mkm gacha, o'rtacha $13.9 \pm 0,43$ mkm gacha bo'ladi. O't yo'llarining kattaligi 16,0 dan 35,0 mkm gacha, o'rtacha $-21,9 \pm 0.68$ mkm gacha. (rasm 1,2).

Jigar gepatotsitlarning ko'ndalang o'lchami 19,0 dan 26,0 mkm gacha, o'rtacha $24.6 \pm 0,76$ mkm gacha o'zgaradi, gepatotsitlar sitoplazmasining o'rtacha ko'ndalang kesimining ko'rsatkichlari 403,0 mkm² dan 675 mkm² gacha, o'rtacha $- 568,7 \pm 17,26$ mkm². 100 ta gepatotsitlarga binuklear gepatotsitlarning soni 9-16 oralig'ida bo'lib, o'rtacha $13,2 \pm 0,40$ ga teng. Markaziy venalarning diametri 46,0 dan 66,0 mkm gacha, o'rtacha $-57 \pm 1,76$ mkm ga teng. Bo'laklararo venalar diametri 20,0 dan 34,0 mkm gacha, o'rtacha $- 28,54 \pm 0,88$ mkm. Bo'laklararo arteriyalarning diametri 10 dan 15 mkm gacha, o'rtacha $13.04 \pm 0,41$ mkm gacha bo'ladi. O't yo'llarining kattaligi 15,0 dan 28,0 mkm gacha, o'rtacha $-21,8 \pm 0.68$ mkm.

Bizning ma'lumotlarga ko'ra, yallig'lanishga qarshi dori vositalarini ikkita turini qabul qilgan guruhdagi tajriba dinamikasi 5 oylik kalamushlarda modellashtirish natijalari bo'yicha quyidagi ma'lumotlarni berdi:

2-guruh, 5 oylik kalamushlarning tana vazni 216,23 gr dan 258,34 gr gacha, o'rtacha $222,72 \pm 1,37$ gr gacha, tajribaning 1-guruhiga qaraganda 4,94% ga kam vaznda ekanligini ko'rsatdi.

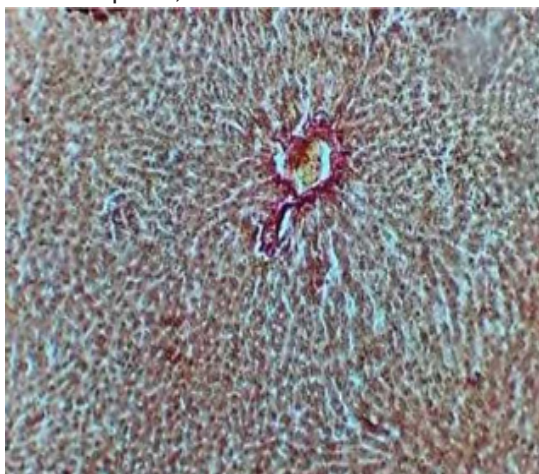
Vizual baholashda 5 oylik kalamushlarda jigarlarni tajribaning 1-guruhidan farqlari aniqlanmadi, ammo jigarlarning organometrik parametrlari barcha davrlarda, asosan kuzatuv davrida, nazorat guruhi qiymatlaridan sezilarli darajada kam bo'ldi.

3-guruh, 5 oylik kalamushlarda jigarlarning mutloq og'irligi 1364,91 mg dan 1556,38 mg gacha, o'rtacha $1468,43 \pm 22,12$ mg gacha, tajribaning 1 -guruhidan 1 2,61 % ga kam, o'ng jigarning uzunligi 14,98 mm dan 15,92 mm gacha, o'rtacha $- 15,48 \pm 0,76$ mm, eksperimentning 1- guruhidan 4,75% ga kam, kengligi o'rtacha 7,31 mm dan 8,28 mm gacha, o'rtacha $-7,79 \pm 0,17$ mm, eksperimentning 1-guruhiga nisbatan 6,45%ga kam, qalinligi 6,65 mm dan 7,55 mm gacha, o'rtacha $- 7,12 \pm 0, 64$ mm, eksperimentning 1-guruhiga nisbatan 4,04% ga kamroqni tashkil qildi.

Shu bilan birga, o'ng jigarning hajmi 1014,87 mm³ dan 1341,5 mm³ gacha, o'rtacha $1175,25 \pm 20,16$ mm³ ni tashkil etdi, bu esa tajribaning 1- guruhidan 18,36% ga kam.

Yallig'lanishga qarshi dori vositalarini ikki turini qabul qilgan guruhdagi kalamushlarning jigarlari mikroskopik tekshirilganda bo'lakchalarning tuzilishida bir qator o'ziga xos xususiyatlar aniqlandi.

Gistologik tekshiruv shuni ko'rsatdiki, eksperimental guruhning 5 oylik kalamushlarida markaziy venalarning diametri va ularning bo'shlig'i diametri tajribaning 1-guruhiga qaraganda kichikroq bo'lganligi ko'rildi. Gistologik jihatdan bo'laklararo arteriyalarda yaqqol o'zgarishlar aniqlandi, bu esa morfometrik ko'rsatkichlar bilan tasdiqlandi.



Rasm 2. Tajribaning 5-guruhi 5 oylik kalamushlari jigar parenximasi.

“To'rtinchi guruh OQ zotsiz kalamushlarda jigar to'qimasining morfologiyasi va morfometrik xususiyatlari” deb nomlangan to'rtinchi kichik bobda to'rt turdagi yallig'lanishga qarshi dorilarni kiritish va jigar parenximasi tizimidagi morfologik va morfometrik o'zgarishlarni o'rganish bo'ldi.

4-guruh 4 xil yallig'lanishga qarshi dori qabul qilgan oq zotsiz kalamushlar, parasetamol 15 mg/kg, aspirin 5 mg/kg, ibuprofen 6mg/kg, deksametazon 0,1 mg/kg (n=50);

To'rtinchi guruh kalamushlarining vazni 187,7g dan 234,7 g gacha, o'rtacha -220g gacha bo'ldi. Kalamushlarning to'rtinchi guruhi jigar massasi 7,13 g dan 9,2g gacha, o'rtacha - 7,9±0,24 g gacha, jigar uzunligi 3,4-4,45sm, o'rtacha 3,95±1,2sm, jigar yuqori va pastki qirg'oqlar orasidagi masofa 2,06-2,53sm, o'rtacha 2,2±0,68sm, qalinligi 2,9-3,6sm o'rtachasi 3,25±1sm ga teng.

Jigar gepatotsitlarning ko'ndalang o'lchami 196,0 dan 28,0 mkm gacha, o'rtacha - 23,6±0,73 mkm, gepatotsitlar sitoplazmasining o'rtacha ko'ndalang maydonning ko'rsatkichlari 403,0 mkm² dan 675 mkm² gacha, o'rtacha - 630,5±19,5 mkm². 100 ta gepatotsitlarga binuklear gepatotsitlarning soni 10-18 mkm oralig'ida bo'lib, o'rtacha 12,9±0,4 mkmga teng. Markaziy venalarning diametri 48,0 dan 76,0 mkm gacha, o'rtacha-55,0±1,7 mkm. Bo'laklararo venalar diametri 20,0 dan 34,0 mkm gacha, o'rtacha- 27,42±0,84 mkm gacha. Bo'laklararo arteriyalarning diametri 9,9 dan 15 mkm gacha, o'rtacha 13±0,40 mkm gacha bo'ladi. O't yo'llarining kattaligi 15,0 dan 28,0 mkm gacha, o'rtacha-20,5±0,63mkm. O'tkazilgan gistomorfometrik Tadqiqotlar shuni ko'rsatdiki, eksperimental guruhning 5 oylik kalamushlariga markaziy vena diametri 2,24 mkm dan 2,67 mkm gacha, o'rtacha 2,46 ±0,48 mkm ni tashkil qiladi, tajribaning 1- guruhidan 8,69% ga kichik, o'rtacha 1,58 ± 0,21 mkm, eksperimentning 1-guruhiga nisbatan 1 7,29% ga kam ekanligi aniqlandi.

Shunday qilib, o'tkazilgan makroskopik, gistologik, morfometrik va mikroskopik tadqiqotlar natijasida tajriba guruhi 5 oylik kalamushlarning jigarida morfologik o'zgarishlar aniqlandi.

Xulosa

1.Dori vositalarining har xil miqdori ta'sirida turli darajadagi morfologik o'zgarishlar yuzaga keladi.

Yallig'lanishga qarshi preparatlar polipragmaziya jigar tuzilmalarining barcha parametrlariga salbiy ta'sir ko'rsatadi. Polipragmaziya ta'sirida jigar absolyut og'irligi, hajmi, jigar parenximasining morfologik ko'rsatkichlarining pasayishi kuzatiladi. Morfometrik parametrlarning kichrayishi polipragmaziya dori vositalarining soniga bog'liq. Dori vositalari sonining oshirilishi jigardagi patomorfologik jarayonlarni chuqurlashtiradi.

2.Yallig'lanishga qarshi dori vositalari polipragmaziya ta'sirida bo'lgan tajriba guruhlarini ikki, uch, to'rt, beshta nazorat guruhi bilan solishtirganimizda barcha parametrlarda, bo'laklararo arteriyalarning diametri, hajmi, jigar parenximasini, jigar markaziy venasi diametrining turli kattaliklarda kichrayishi kuzatildi. Tajriba xayvonlari jigar parametrlaridagi bu o'zgarishlar kalamushlarning qabul qilgan dori vositalarini soniga bog'liq bo'ldi.

FOYDALANILGAN ADABIYOTLAR RO'YHATI

1.Norbekovich, T. B., Oblakulovich, K. S. O. S., Sadinovich, U. S., Mustafoevich, M. Z., & Akhmadjonovich, S. S. (2021). Polypragmasia as a risk factor causing complications in viral infection. *Central Asian Journal of Medical and Natural Science*, 2(2), 79-82.

2. Sadinovich, U. S., Oblakulovich, K. S., & Murodullaevna, K. L. (2023). Morphology and morphometric characteristics of liver tissue of group four white rats. *Journal of biomedicine and practice*, 8(3).

3. Usanov, S. S., & Teshae, S. J. (2022). COMPARATIVE CHARACTERISTICS OF THE LIVER MORPHOMETRIC PARAMETERS OF WHITE UNBORED RATS IN NORMALITY AND WITH THE ACTION OF 2 DIFFERENT ANTI-INFLAMMATORY PREPARATIONS IN POLYPRAGMASIA. *Oriental renaissance: Innovative, educational, natural and social sciences*, 2(1), 68-74.

4. Усанов, С. С. (2021). ХАРАКТЕРИСТИКА МОРФОМЕТРИЧЕСКИХ ПАРАМЕТРОВ ПЕЧЕНИ ПРИ ПОЛИПРАГМАЗИИ. *Oriental renaissance: Innovative, educational, natural and social sciences*, 1(8), 613-621.

5. Sadinovich, U. S., & Ismoilovich, I. O. (2022). OQ ZOTSIZ KALAMUSHLAR JIGARINING MORFOMETRIK KO'RSATGICHLARINI POLIPROGMAZIYADA YALLIG'LANISHGA QARSHI 4 HIL VOSITALAR TA'SIRI HOLATIDA O'RGANISH. *JOURNAL OF BIOMEDICINE AND PRACTICE*, 7(5).

6. Usanov, S. S. (2022). Anatomical and Histological Parameters of the Liver of White Nonbored Rats in Normal. *BARQARORLIK VA YETAKCHI TADQIQOTLAR ONLAYN ILMIIY JURNALI*, 2(1), 123-128.

7. Usanov, S. S., & Zh, T. S. (2022). Study of Morphological Changes in the Liver of White Unbored Rats under the Influence of 3 Different Anti-Inflammatory Preparations. *BARQARORLIK VA YETAKCHI TADQIQOTLAR ONLAYN ILMIIY JURNALI*, 2(1), 129-132.

8. Usanov, S. S., Teshae, S. J., & Sanoev, B. A. (2022). MORPHOLOGICAL AND MORPHOMETRIC PARAMETERS OF THE LIVER OF WHITE NONBORED RATS IN NORMAL. *Oriental renaissance: Innovative, educational, natural and social sciences*, 2(1), 75-81.

9. Sadinovich, U. S. (2021). Characteristic Of The Morphometric Parameters Of The Liver In Polypragmasia. *The American Journal of Medical Sciences and Pharmaceutical Research*, 3(10), 28-32.

10. Усанов, С., Хидиров, З., & Олимова, Ж. (2023). ОҚ ЗОТСИЗ КАЛАМУШЛАР ЖИГАРИНИНГ МЕЪЁРДАГИ МОРФОЛОГИК ВА МОРФОМЕТРИК ПАРАМЕТРЛАРИ. *Евразийский журнал академических исследований*, 3(11), 101-107.

11. Sadinovich, U. S., Erkinovich, K. Z., & Abdurafikov, D. H. (2023). Study Of The Morphometric Indicators Of The Liver Of Album Rats Under The Effect Of 3 Different Anti-Inflammatory Medicines In Polypragmasia. *Central Asian Journal of Medical and Natural Science*, 4(6), 450-455.

12. Sanjar, U. (2022). MORPHOLOGICAL FEATURES OF THE LIVER IN POLYPRAGMASIA. *YANGI O'ZBEKISTONDA MILLIY TARAQQIYOT VA INNOVASIYALAR*, 127-129.

13. Мустафоев, З. М., Абдураимов, З. А., & Мавлонкулова, Д. М. (2023). МОРФОМЕТРИЧЕСКАЯ КЛАССИФИКАЦИЯ ОТДЕЛОВ НЕФРОНА КРЫС И ОПРЕДЕЛЕНИЕ ИЗМЕНЕНИЙ ЭФФЕКТА ПОЛИПРАГМАЗИИ ПРОТИВОВОСПАЛИТЕЛЬНЫХ ПРЕПАРАТОВ. *Research Focus*, 2(11), 119-123.
14. Khidirov, Z. E., & Zafarjon, A. (2023). Views on « Postcholecystectomy Syndrome». *Central Asian Journal of Medical and Natural Science*, 4(3), 200-206.
15. Zafarjon, A., & Khidirov, Z. E. (2023). MAIN CAUSES, DIAGNOSIS, AND EFFECTIVE TREATMENT OF POSTCHOLECYSTECTOMY SYNDROME. *World Bulletin of Public Health*, 21, 223-228.
16. Abduraimov, Z., & Khidirov, Z. (2023). RESTORATION OF MORPHOLOGICAL STRUCTURES IN THE WALL OF THE SMALL INTESTINE. *Евразийский журнал медицинских и естественных наук*, 3(10), 103-107.
17. Abduraimovich, A. Z., & Erkinovich, H. Z. (2023). MORPHOFUNCTIONAL CHARACTERISTICS OF THE SMALL INTESTINE DURING EXPERIMENTAL CHOLECYSTECTOMY AND ANTIHYPOXANT THERAPY IN ACUTE SMALL INTESTINAL OBSTRUCTION. *Journal of Universal Science Research*, 1(10), 222-229.
18. Мустафоев, З. М., Абдураимов, З. А., & Мавлонкулова, Д. М. (2023). МОРФОМЕТРИЧЕСКАЯ КЛАССИФИКАЦИЯ ОТДЕЛОВ НЕФРОНА КРЫС И ОПРЕДЕЛЕНИЕ ИЗМЕНЕНИЙ ЭФФЕКТА ПОЛИПРАГМАЗИИ ПРОТИВОВОСПАЛИТЕЛЬНЫХ ПРЕПАРАТОВ. *Research Focus*, 2(11), 119-123.
19. Абдураимов, З. А., Коржавов, Ш. О., Шамсиева, Р. А., Шавкатуллаева, Д. Г., Хасанова, М. Б., & Негматов, Х. И. (2013). ПУТИ УСТРАНЕНИЯ ПОСЛЕОПЕРАЦИОННЫХ ОСЛОЖНЕНИЙ ПРИ ПЛАСТИКЕ ВЕНТРАЛЬНЫХ ГРЫЖ У БОЛЬНЫХ С СОПУТСТВУЮЩИМ ОЖИРЕНИЕМ. *SCIENCE AND WORLD*, 50.
20. Erdanovich, R. K., Sulaimanovich, D. S., Shukurillaevich, A. D., & Abduraimovich, A. Z. (2022). Criteria For Selecting Surgical Treatment Of Patients With Vental Hernias And Obesity. *Periodica Journal of Modern Philosophy, Social Sciences and Humanities*, 3, 40-46.